

**UNIVERSIDADE FEDERAL DE ALFENAS**

**BRUNA SILVEIRA TROCA**

**EXPRESSÃO DE ARTEFATOS DE DIFERENTES BRAQUETES E FIOS  
ORTODÔNTICOS EM EXAMES DE TOMOGRAFIA COMPUTADORIZADA DE  
FEIXE CÔNICO**

**ALFENAS/MG**

**2024**

**BRUNA SILVEIRA TROCA**

**EXPRESSÃO DE ARTEFATOS DE DIFERENTES BRAQUETES E FIOS  
ORTODÔNTICOS EM EXAMES DE TOMOGRAFIA COMPUTADORIZADA DE  
FEIXE CÔNICO**

Dissertação apresentada à banca como parte dos requisitos para obtenção do título de Mestre em Ciências Odontológicas pela Universidade Federal de Alfenas. Área de concentração: Alterações Patológicas do Complexo Bucomaxilofacial.

Orientador: Prof. Dr. Hugo Gaêta Araujo

**ALFENAS/MG**

**2024**

Sistema de Bibliotecas da Universidade Federal de Alfenas  
Biblioteca Central

Troca, Bruna Silveira.

Expressão de artefatos de diferentes braquetes e fios ortodônticos em exames de tomografia computadorizada de feixe cônico / Bruna Silveira Troca. - Alfenas, MG, 2024.

60 f. : il. -

Orientador(a): Hugo Gaêta Araujo.

Dissertação (Mestrado em Ciências Odontológicas) - Universidade Federal de Alfenas, Alfenas, MG, 2024.

Bibliografia.

1. Artefatos. 2. Tomografia computadorizada de feixe cônico. 3. Braquetes. I. Araujo, Hugo Gaêta, orient. II. Título.

Ficha gerada automaticamente com dados fornecidos pelo autor.

**BRUNA SILVEIRA TROCA**

**EXPRESSÃO DE ARTEFATOS DE DIFERENTES BRAQUETES E FIOS  
ORTODÔNTICOS EM EXAMES DE TOMOGRAFIA COMPUTADORIZADA DE FEIXE  
CÔNICO**

O Presidente da banca examinadora abaixo assina a aprovação da Dissertação apresentada como parte dos requisitos para a obtenção do título de Mestre em Ciências Odontológicas pela Universidade Federal de Alfenas. Área de concentração: Odontologia.

Aprovada em: 23 de fevereiro de 2024.

Prof. Dr. Hugo Gaêta Araujo Presidente da Banca Examinadora

Instituição: Universidade de São Paulo – SP

Prof. Dr. Bruno Martini Guimarães

Instituição: Universidade Federal de Alfenas – MG

Prof. Dr. Marcos Rogério de Mendonça

Instituição: Universidade Estadual Paulista Araçatuba - SP



Documento assinado eletronicamente por **Hugo Gaêta Araujo, Usuário Externo**, em 06/03/2024, às 12:11, conforme horário oficial de Brasília, com fundamento no art. 6º, § 1º, do [Decreto nº 8.539, de 8 de outubro de 2015](#).



A autenticidade deste documento pode ser conferida no site [https://sei.unifal-mg.edu.br/sei/controlador\\_externo.php?acao=documento\\_conferir&id\\_orgao\\_ace\\_sso\\_externo=0](https://sei.unifal-mg.edu.br/sei/controlador_externo.php?acao=documento_conferir&id_orgao_ace_sso_externo=0), informando o código verificador **1184921** e o código CRC **9C2DAA60**

Dedico esse trabalho a Deus e a todos que me  
apoiaram nessa jornada.

## **AGRADECIMENTOS**

Agradeço à minha família que sempre me apoiou e me incentivou. Em especial, agradeço minha mãe Zely e minha irmã Roberta, que são minhas referências, inspiração na área acadêmica e são indispensáveis nas minhas decisões. Sou grata a todo o esforço que fizeram e fazem por mim e por meus sonhos.

Agradeço meu noivo Luis por acreditar em mim mais do que eu mesma e ser meu suporte nesse tempo todo juntos. Obrigada por seu cuidado e amor.

Aos meus amigos de vida que fazem parte da minha torcida diária, especialmente meu amigo Vinícius que me empurra sempre pra minha melhor versão.

Aos meus amigos de mestrado que caminharam comigo o tempo todo. Ao Henrique Felizardo por ser minha dupla, meu ombro amigo e meu socorro quando precisei. Ao Maurício Medina, que possui um coração gigante e acolheu todas as minhas dificuldades com muito carinho.

Aos Professores que tanto me ensinaram e se dedicaram a compartilhar novos conhecimentos com carinho e paciência.

Ao meu orientador Prof. Dr. Hugo Gaêta Araujo, que esteve sempre ao meu lado e me proporcionou esse momento. Acredito que não existem palavras bonitas o suficiente para descrever a pessoa incrível que ele é. Só tenho a agradecer e continuar admirando todo seu trabalho, conhecimento, paciência e dedicação no que faz. Me sinto honrada por ser sua orientada e amiga.

À Unifal que abriu todas as suas portas durante esses dois anos.

Aos funcionários da Unifal e da Faculdade de Odontologia de Ribeirão Preto (FORP- USP) que me auxiliaram em todas as etapas da pesquisa.

À empresa Morelli Ortodontia que patrocinou este trabalho doando todos os materiais necessários para a realização dele.

O presente trabalho foi realizado com apoio da Coordenação de Aperfeiçoamento de Pessoal de Nível Superior - Brasil (CAPES) – Código de financiamento 001.

Agradeço à Fundação de Amparo à Pesquisa do Estado de Minas Gérias/ Brasil (FAPEMIG) pela bolsa fornecida durante o período de pesquisa.

*“A persistência é o caminho do êxito.”*

(CHAPLIN, 1952)

## RESUMO

O uso de imagens obtidas através da tomografia computadorizada de feixe cônico (TCFC) foi introduzido na prática odontológica e tem sido cada vez mais utilizada para diagnósticos, planejamento de tratamentos e pesquisas devido a suas características tridimensionais (3D). É importante considerar uma parcela de pacientes que realizam o exame com a presença de aparelho ortodôntico, pois estes podem gerar artefatos e interferir na qualidade da imagem. Portanto, o objetivo deste estudo é investigar a influência da expressão de artefatos de braquetes e fios ortodônticos de materiais diversos em exames de TCFC. Para tal foram feitas duas arcadas dentárias com gesso e dentes humanos extraídos, as quais receberam placas de acetato com braquetes colados. São quatro pares de placas sendo um par sem braquetes (controle), um par com braquetes metálicos, outro par com braquetes cerâmicos e outro com braquetes autoligado cerâmicos com clip de NiTi. Trocas de fio foram feitas durante as aquisições das imagens, alternando entre arco de nitinol e arco de aço. A amostra foi dividida em grupo controle e grupos teste. No controle, as arcadas receberam a placa sem braquetes e sem fio, os outros foram divididos nos seguintes grupos: braquetes metálicos sem arco, com arco de NiTi, com arco de aço, braquetes cerâmicos sem arco, com arco de NiTi, com arco de aço, braquetes autoligados sem arco, com arco de NiTi e com arco de aço. Foram realizadas as aquisições das imagens em TCFC (OP300, Instrumentarium) com protocolo fixo de exposição. As imagens foram avaliadas por um especialista em radiologia odontológica e imagiologia. Previamente a avaliação das imagens, foi realizada a seleção dos cortes para mensuração dos tons de cinza, sendo dois cortes axiais da arcada superior e dois da arcada inferior. Os tons de cinza foram mensurados utilizando regiões de interesse quadrangulares, posicionadas por vestibular, no dente e na lingual do elemento dos dentes escolhidos. Os valores dos tons de cinza foram calculados como diferença de tons de cinza com o grupo controle (dMGV), ruído e relação contraste-ruído (CNR) e comparados entre os grupos pelo teste ANOVA com nível de significância de 5%. Na região vestibular, a maxila apresentou de forma geral, maiores valores de dMGV comparado com a mandíbula, entretanto, diferenças estatisticamente significantes foram observadas para o aparelho cerâmico sem fio ( $p < 0,05$ ). Não houve diferença estatisticamente significativa nos valores de ruído entre maxila e mandíbula para a região vestibular ( $p \geq 0,05$ ), já para a região lingual a



mandíbula apresentou maiores valores quando com braquetes cerâmicos sem fio ( $p < 0,05$ ). Para a região do dente, houve maior ruído na maxila em todas as condições comparadas com a mandíbula ( $p < 0,05$ ). Na região vestibular, lingual e do dente a mandíbula apresentou maiores valores de CNR em comparação a maxila ( $p < 0,05$ ). Houve diferença estatisticamente significativa apenas na vestibular para o grupo cerâmico com NiTi. Portanto, o ortodontista deve se atentar ao tipo de braquete e fios, no momento do tratamento em que solicita o exame de TCFC, bem como ter conhecimento dos artefatos gerados nas imagens.

Palavras-chave: Aparelhos ortodônticos fixos; artefatos; ortodontia; Tomografia computadorizada de feixe cônico.

## ABSTRACT

The use of images obtained through cone beam computed tomography (CBCT) has been introduced in dental practice and has been increasingly employed for diagnoses, treatment planning, and research due to its three-dimensional (3D) characteristics. It is important to consider a subset of patients who undergo the examination with orthodontic appliances, as these can generate artefacts and interfere with image quality. Therefore, the aim of this study is to investigate the influence of artefacts produced by orthodontic brackets and wires made of different materials in CBCT scans. For this purpose, two dental arches were created using plaster and extracted human teeth, to which acetate plates with attached brackets were affixed. There were four pairs of plates: one pair without brackets (control), one pair with metal brackets, another pair with ceramic brackets, and another pair with self-ligating ceramic brackets with NiTi clips. Wire changes were made during image acquisitions, alternating between nitinol and steel archwires. The sample was divided into a control group and test groups. In the control group, the arches received plates without brackets and archwire, while the other groups were divided as follows: metal brackets without archwire, with NiTi archwire, with steel archwire; ceramic brackets without archwire, with NiTi archwire, with steel archwire; self-ligating brackets without archwire, with NiTi archwire, with steel archwire. Image acquisitions were performed using a fixed exposure protocol (OP300, Instrumentarium). The images were evaluated by a specialist in dental radiology and imaging. Prior to image evaluation, slices were selected for grayscale measurement, with two axial slices from the upper arch and two from the lower arch. Grayscale values were measured using rectangular regions of interest placed on the buccal and lingual sides of the selected teeth. Grayscale values were calculated as difference between control group (dMGV), noise and contrast-to-noise ratio (CNR) and compared among the groups using ANOVA with a significance level of 5%. In the buccal region, the maxilla generally exhibited higher values of dMGV compared to the mandible; however, statistically significant differences were observed for the ceramic appliance without a wire ( $p < 0.05$ ). There was no statistically significant difference in noise values between the maxilla and mandible in the buccal region ( $p \geq 0.05$ ). In the lingual region, the mandible exhibited higher values when ceramic brackets were present without a wire ( $p < 0.05$ ). For the tooth region, there was more noise in the maxilla in all conditions compared to the mandible ( $p < 0.05$ ). In the buccal,

lingual, and tooth regions, the mandible had higher CNR values compared to the maxilla ( $p < 0.05$ ). There was a statistically significant difference only in the buccal region for the ceramic with NiTi group. Therefore, orthodontists should pay attention to the type of brackets and wires when requesting a CBCT examination during treatment and be aware of the artefacts generated in the images.

Keywords: Fixed orthodontic appliances; Artefacts; Orthodontics; Cone Beam  
Computed Tomography.

## LISTA DE FIGURAS

- Figura 1 – Fantoma usado no estudo. A: aspecto final do fantasma; B: controle, bandejas sem suportes; C: bandejas com suportes metálicos; D: moldeiras com braquetes cerâmicos; E: moldeiras com braquetes cerâmicos autoligados com cliques de NiTi. .... 24
- Figura 2 – Imagens axiais de TCFC do fantoma, nas diferentes condições em estudo: controle (imagem à esquerda), com os diferentes materiais dos braquetes (metálico – fileira superior; cerâmico – fileira intermediária; e autoligado – fileira inferior) e fios (sem fio – primeira coluna; fio de NiTi – segunda coluna; e fio de aço – terceira coluna). .... 25
- Figura 3 – Cortes axiais das diferentes regiões e posicionamento das regiões de interesse (bucal, lingual, dentária e controle) para medição dos valores de cinza. Em A, maxila anterior, em B, maxila posterior, em C, mandíbula anterior e em D, mandíbula posterior. Todas as reconstruções são do grupo controle. .... 26
- Figura 4 – Gráficos de barras com os valores médios e desvio padrão da diferença dos valores médios de cinza (dMGV) entre maxila e mandíbula, considerando as regiões de interesse (vestibular na parte superior, lingual no meio e dente na parte inferior), para combinações de braquetes e condições do fio. Um asterisco indica uma diferença estatisticamente significativa entre a maxila e a mandíbula. .... 29
- Figura 5 – Gráficos de barras com os valores médios e desvio padrão do ruído entre maxila e mandíbula, considerando as regiões de interesse (vestibular na parte superior, lingual no meio e dente na parte inferior), para as combinações de condições de braquete e

fi. Um asterisco indica uma diferença estatisticamente significativa entre a maxila e a mandíbula. ....

30

Figura 6 – Gráficos de barras com os valores médios e desvio padrão da relação contraste-ruído (CNR) entre maxila e mandíbula, considerando as regiões de interesse (vestibular na parte superior, lingual no meio e dente na parte inferior), para combinações de condições do suporte e do fio. Um asterisco indica uma diferença estatisticamente significativa entre a maxila e a mandíbula. ....

31

## LISTA DE ABREVIATURAS E SIGLAS

ATM	Articulação Temporomandibular
CNR	Contrast to noise ratio
D	Dente
dMGV	Delta mean gray values
kV	Kilovoltagem
L	Lingual
mA	Miliamperagem
MAR	Metal artefact reduction
NiTi	Níquel-Titânio
ROI	Região de interesse
SD	Standard deviation
TCFC	Tomografia computadorizada de feixe cônico
V	Vestibular
3D	Tridimensional

## SUMÁRIO

<b>1</b>	<b>INTRODUÇÃO GERAL.....</b>	<b>14</b>
1.1	OBJETIVO GERAL.....	18
1.2	OBJETIVOS ESPECÍFICOS.....	18
<b>2</b>	<b>ARTIGO.....</b>	<b>19</b>
<b>3</b>	<b>CONSIDERAÇÕES FINAIS.....</b>	<b>42</b>
	<b>REFERÊNCIAS .....</b>	<b>43</b>
	<b>APÊNDICE A .....</b>	<b>45</b>
	<b>ANEXOS .....</b>	<b>55</b>

## 1 INTRODUÇÃO GERAL

A Radiologia é essencial na Ortodontia para diagnóstico de tecidos moles e condições dento-esqueléticas dos pacientes. Exames radiográficos bidimensionais como panorâmicas e telerradiografias cefalométricas em norma lateral são usualmente utilizados na ortodontia para elaboração de plano de tratamento, análise de crescimento e de desenvolvimento do paciente (Scarfe *et al.*, 2017).

Desde 1998, a tomografia computadorizada de feixe cônico (TCFC) foi introduzida na prática odontológica e tem sido cada vez mais utilizada para diagnósticos ortodônticos, planejamento de tratamentos e pesquisas devido a suas características tridimensionais (3D) (Gaêta-Araujo *et al.*, 2020; Kapila; Nervina, 2015; Rodrigues *et al.*, 2021). Além das diversas vantagens, a TCFC também auxilia na análise de vias aéreas superiores, densidade óssea dos tecidos mineralizados e na confecção de guias de colocação e posicionamento de mini parafusos ortodônticos (Neto *et al.*, 2010).

A técnica utilizada na tomografia computadorizada (TC) fornece uma imagem de secção ou corte da região de interesse e é bastante útil quando se deseja evitar as sobreposições de estruturas anatômicas de radiografias convencionais (Rodrigues; Vitral, 2007). As imagens na TCFC são obtidas por uma varredura do paciente, sendo que, durante o procedimento, um feixe de radiação em formato cônico e um receptor de imagens giram, usualmente em 360°, ao redor da cabeça do paciente, adquirindo projeções bidimensionais consecutivas em diferentes angulações. As imagens bidimensionais são enviadas ao computador e reconstruídas em um volume tridimensional, o qual possibilita obtenção posterior de reconstruções cefalométricas e panorâmicas. Estes raios X, quando interagem com o corpo sofrem atenuações de modo que a radiação é convertida em sinais elétricos e enviada ao computador transformando-se em uma matriz tridimensional, composta por voxels. Os voxels possuem coordenadas espaciais que são analisadas nos planos axial, sagital e coronal e na escala de cinza com seus respectivos valores. O resultado de um escaneamento único é a ausência de gaps, pois as imagens possuem voxels isotrópicos (profundidade = altura = largura) que geram imagens nítidas e sem distorções. Após o processamento, as imagens são reformatadas sem sobreposição em qualquer um dos três planos (Rodrigues *et al.*, 2010).

Quando realizamos um exame de TCFC da cavidade bucal e estruturas



adjacentes nos deparamos com alguns obstáculos para a imagem, principalmente quando há presença de materiais metálicos (p. ex. restaurações, implantes e aparelhos ortodônticos), capazes de introduzir artefatos de imagem no volume reconstruído. O termo artefato é utilizado para definir discrepâncias entre o coeficiente de atenuação real do objeto e os tons de cinza que representam o objeto nas imagens. O número atômico elevado dos metais atenua os feixes de raios X muito mais que tecidos moles e osso, dessa forma, faixas hiperdensas (i.e., brilhantes) e hipodensas (i.e., escuras) em forma radial são projetadas na imagem. A presença de metais e materiais adicionais na cavidade bucal causam uma dificuldade na localização e interpretação da área envolvida pela imagem (Perrella, 2006).

Pacientes com aparelhos ortodônticos em boca durante o exame de TCFC são comuns na prática clínica. Os braquetes metálicos continuam sendo os mais utilizados, devido às suas características físicas e propriedades mecânicas que foram intensamente pesquisadas ao longo dos anos. Esses braquetes são feitos de aço inoxidável contendo 18% de cromo, 8% de níquel e 0,15% de carbono (Assad- Loss *et al.*, 2008). Os braquetes estéticos (cerâmicos), são opções aos braquetes metálicos devido à sua característica estética. Esses braquetes possuem propriedades físico-químicas diferentes (Sobreira; Loriato; Oliveira, 2007). Sua composição é óxido de alumínio ( $Al_2O_3$ ), podendo ser produzido de dois modos: alumina policristalina ou alumina monocristalina (Mendonça, 2012). Os braquetes autoligados estéticos possuem em sua composição a cerâmica policristalina e sua tampa é confeccionada com uma liga de níquel-titânio resiliente e fina (Castro, 2009).

Aparelhos ortodônticos possuem junto aos braquetes os fios ortodônticos, que são compostos de diferentes materiais e calibres. Na tradicional sequência de troca dos fios de aço inoxidável, utilizada na fase de alinhamento e nivelamento, a transição progressiva dos calibres dos fios altera a quantidade de força liberada (Louly *et al.*, 2013). A composição do fio de níquel titânio com "efeito memória de forma" é de 55% de níquel e 45% de titânio (Gravina *et al.*, 2004), já os fios de aço possuem na sua composição média é de 18% de cromo, 8% de níquel, 0.08 a 0.15% de carbono e o restante (maioria) de ferro (Gurgel *et al.*, 2001).

Os profissionais que costumam trabalhar com a TCFC devem estar atentos e preparados para identificar os artefatos oriundos de diferentes materiais, pois a presença de artefatos traz consequências negativas para a avaliação da imagem e o diagnóstico (Schulze *et al.*, 2011). A dose de radiação e a qualidade da TCFC são

diretamente proporcionais à alguns fatores como a miliamperagem (mA), kilovontagem (kV), grau de rotação do aparelho, entre outros. A maioria dos aparelhos possuem uma configuração padrão dos parâmetros de exposição, entretanto, alguns estudos comprovam que a seleção desses parâmetros pode ser feita de forma individualizada a fim de diminuir a dose de radiação e melhorar a qualidade da imagem (Meira, 2016).

É comum analisar imagens tomográficas calculando a variável CNR (relação contraste-ruído) como uma medida objetiva da qualidade da imagem. O valor de CNR, calculado pela fórmula de Bechara (2012), é baseado no contraste da imagem e investiga o desempenho de diferentes situações em dispositivos de TCFC (Lindfors *et al.*, 2017). As diferenças de tons de cinza em uma imagem contribuem para a análise diversos fatores que podem alterar resultados finais de TCFC. A quantidade de ruído também pode levar a valores de cinza discrepantes ao medir o valor médio do voxel de pequenas áreas. O valor de ruído elevado compromete a homogeneidade na visualização de estruturas (Pawels *et al.*, 2013).

A indicação da TCFC deve ser muito criteriosa e somente após uma análise clínica, quando houver a necessidade de novas informações que não foram obtidas em exames radiográficos convencionais (panorâmicas e periapicais). Na especialidade de Ortodontia, não se utiliza a TCFC como método padrão de diagnóstico devido à dose elevada de radiação. As indicações mais rotineiras são para avaliar retenção de dentes permanentes, discrepâncias faciais severas, anomalias complexas craniofaciais e irregularidades ou malformações ósseas na ATM (Garib *et al.*, 2014).

Apesar de a TCFC não ser uma modalidade de imagem rotineira na Ortodontia, de uma forma geral, aparelhos ortodônticos são muito frequentes em pacientes e, portanto, podem estar presentes nos exames de tomografia. Com a presença deles, a chegada dos fótons nos detectores de imagem pode ser atenuada e acarretar uma dificuldade de visualização das regiões adjacentes devido formação de artefatos. Além disso, ao acompanhar o tratamento ortodôntico, trocas de fios em composição e calibre são realizadas, o que pode influenciar nos artefatos gerados. Deste modo, é necessário que o cirurgião-dentista tenha conhecimento sobre artefatos em TCFC oriundos de aparelhos ortodônticos para evitar erros de interpretação de imagens (Terrero-Pérez *et al.*, 2017) e possivelmente, qual o melhor momento do tratamento ortodôntico para prescrever um exame TCFC, caso necessário.

## 1.1 OBJETIVO GERAL

O objetivo deste trabalho foi investigar a influência de diferentes braquetes e fios ortodônticos na expressão de artefatos em TCFC.

## 1.2 OBJETIVOS ESPECÍFICOS

- a) Verificar a influência da expressão de artefatos de braquetes metálicos com arco de NiTi e com arco de aço inoxidável em exames de TCFC;
- b) Verificar a influência da expressão de artefatos de braquetes cerâmicos com arco de NiTi e com arco de aço inoxidável em exames de TCFC;
- c) Verificar a influência da expressão de artefatos de braquetes autoligados (cerâmicos com clip de NiTi) com arco de NiTi e com arco de aço inoxidável em exames de TCFC;
- d) Verificar a melhor combinação de braquete e fio capaz de gerar menos artefatos em exames de TCFC.

## 2 ARTIGO

**RESEARCH ARTICLE****Expression of artefacts from different orthodontic brackets and wires in cone beam computed tomography scans<sup>1</sup>**

Bruna Silveira Troca, DDS, MSc<sup>a</sup>; Henrique Mateus Alves Felizardo, DDS, MSc<sup>b</sup>; Hugo Gaêta-Araujo, DDS, MSc, Ph.D.<sup>c</sup>

<sup>a</sup> School of Dentistry, Federal University of Alfenas (Unifal-MG), Alfenas, Minas Gerais, Brazil. E-mail: [brunastroca@gmail.com](mailto:brunastroca@gmail.com)

<sup>b</sup> School of Dentistry, Federal University of Alfenas (Unifal-MG), Alfenas, Minas Gerais, Brazil. E-mail: [henrique.felizardo@sou.unifal-mg.edu.br](mailto:henrique.felizardo@sou.unifal-mg.edu.br)

<sup>c</sup> Department of Stomatology, Public Health, and Forensic Dentistry, Ribeirão Preto School of Dentistry, University of São Paulo (USP), Ribeirão Preto, São Paulo, Brazil. E-mail: [hugogaeta@hotmail.com](mailto:hugogaeta@hotmail.com)

**Corresponding author:**

Prof. Dr. Hugo Gaêta-Araujo

Department of Stomatology, Public Health, and Forensic Dentistry, Ribeirão Preto School of Dentistry, University of São Paulo (USP), Av. do Café, s/n, Campus da USP, Monte Alegre, Ribeirão Preto-SP, Brazil. Zip Code 14040-904,

Phone: +55 (16) 3315-4019. E-mail: [hugogaeta@hotmail.com](mailto:hugogaeta@hotmail.com)

**CRedit Author Statement:**

**Bruna Silveira Troca:** Conceptualization, Methodology, Investigation, Writing - Original Draft. **Henrique Mateus Alves Felizardo:** Conceptualization, Methodology, Investigation, Writing - Original Draft. **Hugo Gaêta-Araujo:** Conceptualization, Methodology, Investigation, Formal analysis, Supervision, Writing - Review & Editing, and Funding acquisition.

## ABSTRACT

**Introduction:** The objective was to investigate the artefacts produced by different orthodontic brackets and wires in cone-beam computed tomography (CBCT) scans.

**Methods:** Two dental arches were constructed using extracted human teeth and plaster. Three pairs of acetate plates containing different brackets - metallic, ceramic, and self-ligating ceramic with NiTi clip - along with a control plate (i.e., without brackets) were prepared. Wire changes (NiTi and steel) were made during CBCT acquisitions (performed with a fixed exposure protocol). Axial slices were selected for gray values measurement using regions of interest (buccal, lingual, and tooth). The difference of gray values from control (dMGV), noise, and contrast-to-noise ratio (CNR) were calculated and compared among the different brackets and wires by ANOVA with a significance level of 5%.

**Results:** Overall, the buccal and tooth region were mostly affected by the metallic brackets, showing higher dMGV, higher noise, and lower CNR ( $p < 0.05$ ). On the other hand, less impact of ceramic and self-ligating brackets in the image quality was observed ( $p \geq 0.05$ ). The lingual region did not show expressive differences among the brackets and wire combinations ( $p \geq 0.05$ ). The presence of a wire mostly influenced metallic brackets ( $p < 0.05$ ).

**Conclusions:** In conclusion, metallic brackets and their association with wires have greater artefact expression than ceramic brackets. Practitioners should pay attention to the artefacts arising from brackets and wires when requesting a CBCT scan during treatment.

**Keywords:** Fixed Orthodontic Appliances; Artefacts; Orthodontics; Cone Beam Computed Tomography.

## INTRODUCTION

In orthodontics, imaging is crucial for assessing and diagnosing the conditions of patients' dentoskeletal structures and soft tissues. Orthodontists typically use two-dimensional radiographic examinations, such as panoramic and lateral cephalometric radiography, to analyze patient growth and development and formulate treatment plans.<sup>1,2</sup> However, the application of cone-beam computed tomography (CBCT) has expanded across orthodontics, especially for the evaluation of dental positioning and structural anomalies.<sup>1,3,4</sup> Beyond its numerous benefits, CBCT also aids in analyzing dentofacial anomalies, upper airways, assessing dentoalveolar bone limits, and preparing guides for the placement of temporary anchorage devices (e.g., orthodontic mini screws).<sup>2,4,5</sup> Nevertheless, CBCT should only be recommended with caution and after a thorough clinical analysis, particularly when there is a need for additional information that conventional radiographic examinations could not provide.<sup>4,5</sup>

When conducting a CBCT scan of the oral cavity and adjacent structures, one may encounter certain imaging obstacles, particularly when metallic materials (such as restorations, implants, and orthodontic appliances) are present. These materials can introduce image artefacts into the reconstructed volume.<sup>1</sup> The term 'artefact' refers to discrepancies between the actual attenuation coefficient of an object and the gray values that represent the object in the images.<sup>6,7</sup> Metals, due to their high atomic number, attenuate X-ray beams far more than soft tissue and bone do. This results in the projection of radially shaped hyperdense (i.e., bright) and hypodense (i.e., dark) bands onto the image.<sup>6</sup> Professionals working with CBCT should be aware and prepared to identify these artefacts, as their presence can negatively impact image quality and image evaluation.<sup>8</sup>

While CBCT may not be routinely used in orthodontics, due to its higher radiation dose when compared to the traditional 2D images used,<sup>4,5</sup> orthodontic appliances are common in patients and can thus appear in scans. As such, dentists need to be aware of CBCT artefacts resulting from orthodontic appliances to prevent image misinterpretation.<sup>9,10</sup> Moreover, the composition and caliber of wires, which are altered during orthodontic treatment, affect the generation of artefacts.<sup>10</sup> Thus, this study aimed to explore how different orthodontic brackets and wires impact the expression of artefacts in CBCT scans and to identify the bracket and wire combination that leads to less artefact formation. The null hypothesis posited that the expression of

artefacts and image quality in CBCT images are not affected by different orthodontic brackets and wires.

## **MATERIALS AND METHODS**

The study was approved by the Ethics Committee of Research of the Federal University of Alfnas (protocol: CAAE. 61309522.5.0000.5142).

### *Sample selection*

The sample comprised two plaster phantoms that represented the upper and lower dental arches. These phantoms used human teeth that had been previously extracted for reasons unrelated to this study. Each phantom was constructed with 14 teeth: four molars, four premolars, two canines, two lateral incisors, and two central incisors, making a total of 28 teeth. The included teeth were human teeth with anatomies compatible with the following dental groups: maxillary molars (n=4), maxillary premolars (n=4), maxillary canines (n=2), maxillary lateral incisors (n=2), maxillary central incisors (n=2), mandibular molars (n=4), mandibular premolars (n=4), mandibular canines (n=2), and mandibular incisors (n=4). These teeth had intact buccal surfaces to allow for bracket positioning. Teeth were excluded if they were restored (with amalgam, resin, or prosthetic crowns), had undergone endodontic treatment, presented intracanal posts, or had extensive cavities compromising more than two sides of the crown.

### *Sample preparation*

The teeth chosen for the phantoms were cleaned, disinfected with 70% alcohol, and kept hydrated in water until use. To construct the phantoms, both upper and lower dental arches of a laboratory mannequin were molded with condensation silicon (Zhermack S.p.A, Rovigo, Italy) as per the manufacturer's instructions. Once the material had set, the selected teeth were inserted by its crown into their respective positions in the mold, defining the shape of the dental arch and ensuring proper alignment and contact points among the teeth. Next, wax was used to seal any gaps around the crowns of the teeth, preventing the plaster from seeping into the crown

region of the teeth in the subsequent step. Subsequently, stone-type plaster was manipulated according to the manufacturer's instructions, adding crushed rice in a 1:1 ratio to mimic alveolar bone tissue. The mixture was poured over the molds, forming a base in which the root portions of the assembled dental arch were immersed. Once the plaster had fully set, the blocks containing the teeth were removed from the molds (Figure 1A).

The assembled phantoms (upper and lower) were insulated with solid Vaseline and were molded four times with alginate. The molds were then poured with plaster to obtain eight replica models, four from the upper arch and four from the lower arch. From these plaster replica models, acetate thermoplastic trays (0.75 mm thick) were made to serve as a base for bonding the orthodontic brackets and enable altering the brackets system onto the phantom. Pencil markings were made on the buccal surface of the teeth in the two phantoms using the "X rule"<sup>11</sup> with the aid of a bracket positioner. Then, brackets were bonded with cyanoacrylate adhesive on the trays positioned over the phantoms, using bracket holder tweezers. A total of eight trays were made: one pair of control trays (without brackets; Figure 1B), one pair of trays with metallic brackets (Max, Morelli, Sorocaba, SP, Brazil; Figure 1C), one pair of trays with ceramic brackets (Ceramic, Morelli, Sorocaba, SP, Brazil; Figure 1D), and one pair of trays with self-ligating ceramic brackets with NiTi clip (Ceramic SLI, Morelli, Sorocaba, SP, Brazil; Figure 1E). In addition, three occlusion guides (one anterior and two posterior) were made with condensation silicon (Zhermack S.p.A, Rovigo, Italy) to ensure the phantoms maintained stable occlusion throughout all image acquisitions. The wires were only placed in the brackets at the time of image acquisition.

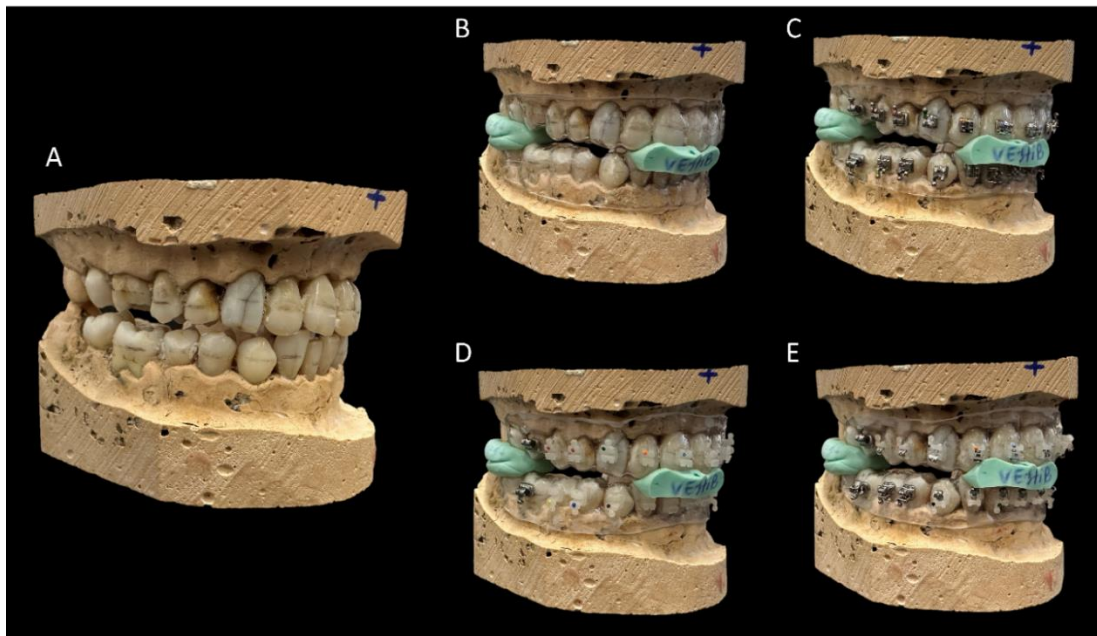
### *Images acquisition*

The OP300 CBCT scanner (Instrumentarium, Tuusula, Finland) was used to acquire the images. The phantoms were positioned in the center of a plastic container containing ballistic gelatin, made with 250 ml of water; 24g of colorless gelatin and 100 ml of bi-distilled Glycerin, adhered to its surface to simulate soft tissue.<sup>12</sup> The container was placed in the CBCT scanner using a polystyrene platform with permanent pen markings to standardize and maintain positioning during all the scans. The reference lights of the CBCT scanner were used to ensure positioning in the central region of the field of view, and to check that the occlusal plane of both phantoms (upper and lower)



was parallel to the horizontal plane.

**Fig. 1** Phantom used in the study. A: final aspect of the phantom; B: control, trays without brackets; C: trays with metallic brackets; D: trays with ceramic brackets; E: trays with self-ligating ceramic brackets with NiTi clips.



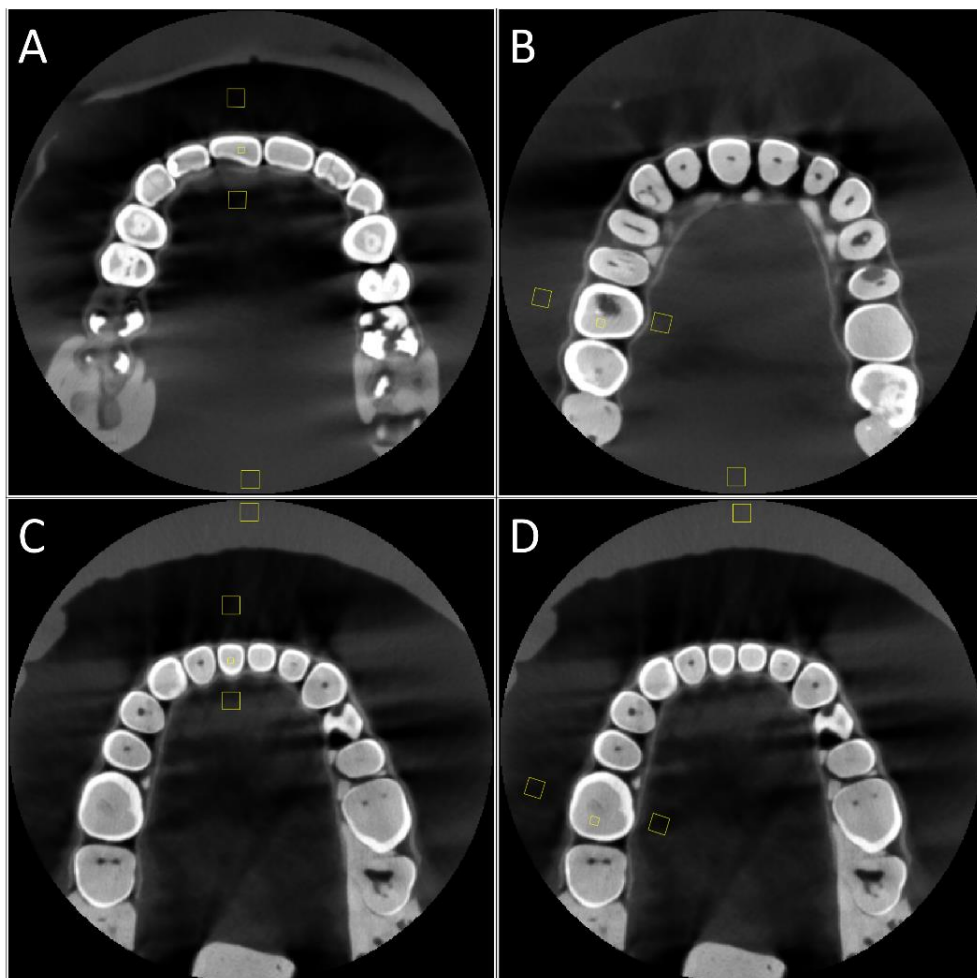
Images of the phantoms were acquired with the control trays (i.e., without the presence of brackets and wires) and with three types of brackets combined with the two types of wires, using the a fixed standard CBCT image acquisition protocol (90kV; 6mA; 6x8 cm field of view; 0.133mm voxel size), which was the defined standard of the tomograph used. For each pair of trays containing brackets, the first acquisition was made without wire. Then, a 0.012" NiTi wire (NiTi, Morelli, Sorocaba, SP, Brazil) was placed and images were acquired. Afterwards, it was replaced by the 0.018" stainless steel wire (CrNi, Morelli, Sorocaba, SP, Brazil) for image acquisition. Both wires were fixed with elastic ligatures using a plastic elastic applicator, except for the self-ligating bracket which does not require ligatures. The image acquisitions of each condition under study (brackets and wire) were acquired in triplicate, totaling 30 volumes (Figure 2).

#### *Images evaluation*

Once the images had been acquired, they were exported from the acquisition software in DICOM format. A specialist in oral radiology, with seven years of experience

and trained in the ImageJ software (National Health Institute, Bethesda, MD, USA) was responsible for evaluating all the CBCT images. Before evaluating the images, those were registered using the first acquired control image as a reference. Registration was carried out to spatially align all the structures and guarantee the same positioning of regions of interest (ROI) across the groups, compensating for minor placement differences between acquisitions. Registration done using 3D Slicer software (version 5.2.2),<sup>13</sup> in the General Registration module (BRAINS), selecting the reference image as the "fixed image volume" and the other images (one by one) as the "moving image volume". The parameters were set at Percentage of Samples = 0.002; B-Spline Grid Size = 14, 10, 12; Initialize Transform Mode = useGeometryAlign; Registration Phases = Rigid (6 DOF) and Affine (12 DOF). After registering each image, the volumes were re-exported in DICOM format for slice selection.

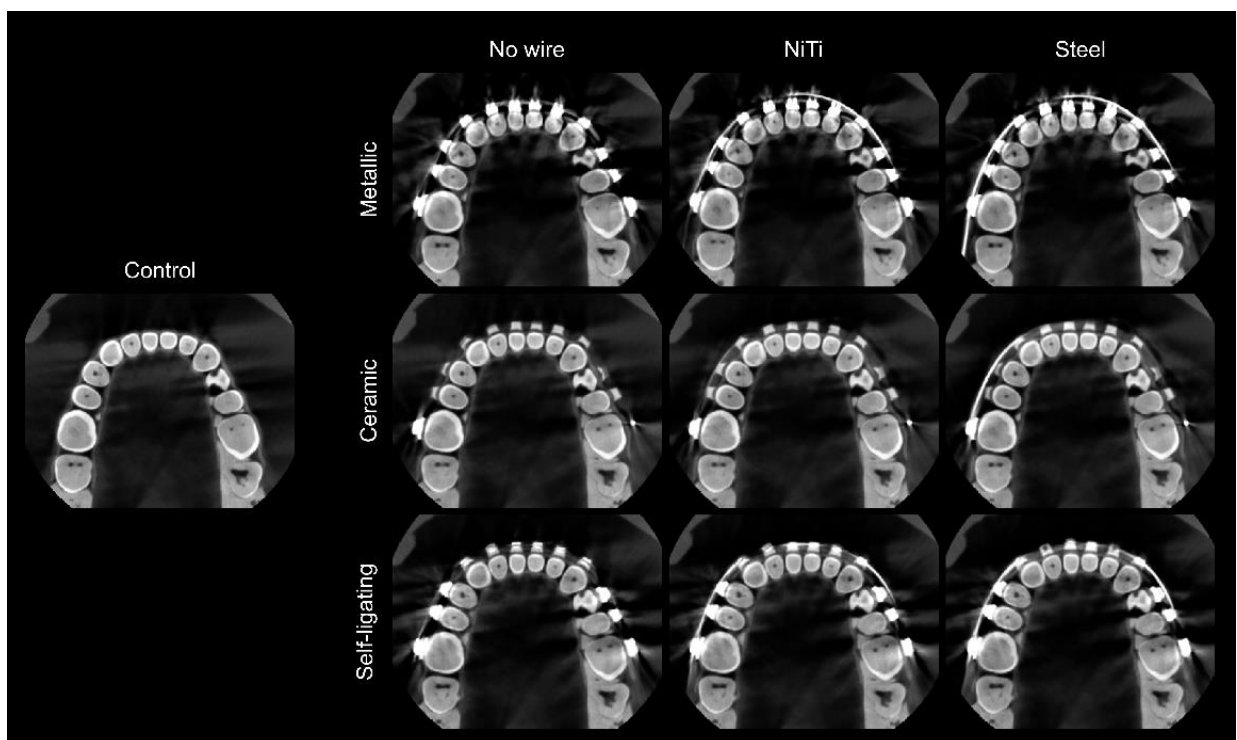
**Fig. 2** Axial slices of the different regions and positioning of the regions of interest (buccal, lingual, tooth, and control) for measuring gray values. In A, the anterior maxilla, in B, posterior maxilla, in C, anterior mandible, and in D, posterior mandible. All



reconstructions are of the control group.

Four axial sections were selected for each volume acquired: one for the anterior maxilla, one for the posterior maxilla, one for the anterior mandible and one for the posterior mandible. For each region, a tooth was used as a reference (the right maxillary central incisor (i.e., 11) and the right maxillary first molar (i.e., 16), for the maxilla, and the right mandibular central incisor (i.e., 41) and the right mandibular first molar (i.e., 46), for the mandible) for selecting the axial slice corresponding to the height at which the wire crossed the bracket (Figure 3).

**Fig. 3** Axial CBCT images of the phantom, in the different conditions under study: control (left image), with the different bracket materials (metallic – upper row; ceramic – middle row; and self-ligating – bottom row), and wires (no wire – first column; NiTi wire – second column; and steel wire – third column).



Once the slices had been selected, they were grouped by region and imported into the ImageJ to evaluate the gray values in four quadrangular ROIs: a ROI (3 x 3mm) positioned adjacent to the bracket on the buccal side of tooth 11 or 41 (anterior maxilla

and mandible) or 16 and 46 (posterior maxilla and mandible); a ROI (3 x 3mm) positioned on the lingual side of these teeth; and a ROI (1 x 1mm) positioned on the dentin of these same teeth. In addition, a control ROI measuring 3 x 3mm was positioned in the most anterior (mandible) or posterior (maxilla) region of the volume. The ROIs were carefully positioned to avoid structures such as the brackets and wire and the trays (Figure 3). ROI Manager tool was used to standardize the positioning of the ROIs. This allowed us to carry out the ROI selection on an initial image and replicate it for all subsequent images. For each ROI in every image, the mean gray values and standard deviation were recorded.

### *Statistical analysis*

Data was analyzed using SPSS® version 25.0 (IBM SPSS, Armonk, USA) and Prism 8 (GraphPad, La Jolla, USA), with a 5% significance level. The mean of the gray values of each test group were subtracted from the control group, to calculate the difference in mean gray values (dMGV) for each ROI. The standard deviation (SD) values for each ROI were considered as image noise. In addition, the contrast-to-noise ratio (CNR) was calculated for each ROI, based on the formula proposed below by Bechara et al,<sup>14</sup>:

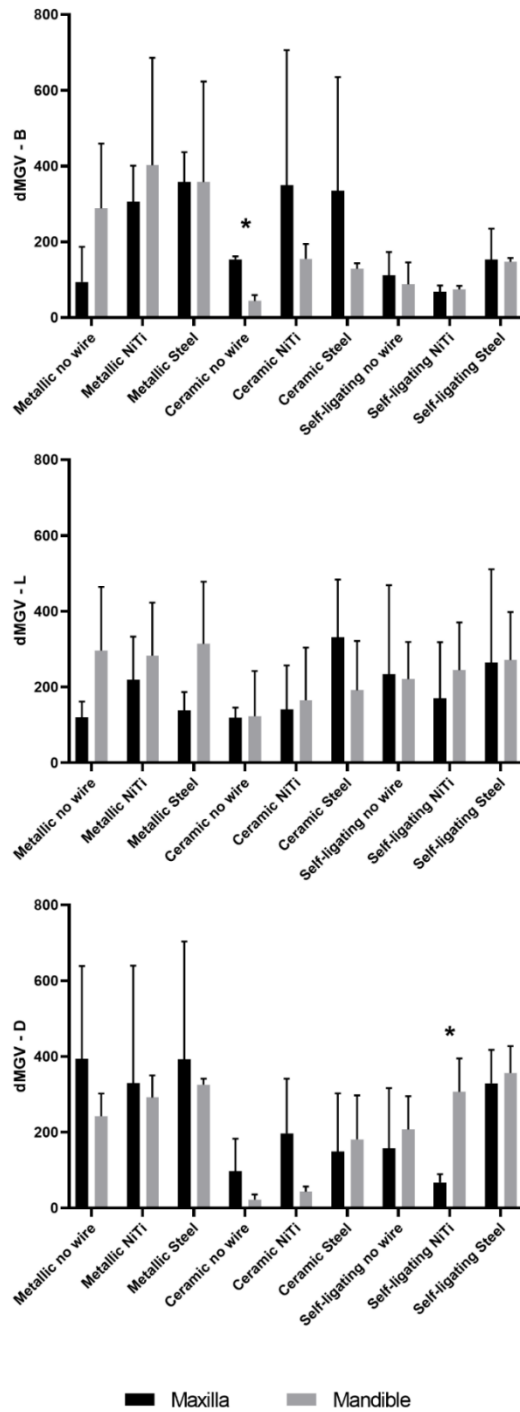
$$CNR = \frac{|Mean_{Test} - Mean_{Control}|}{\sqrt{SD_{Test}^2 + SD_{Control}^2}}$$

These values were expressed as mean and standard deviation. dMGV, noise and CNR were compared between the maxilla and mandible for each bracket and wire condition combination using the T-test with Holm-Sidak correction for multiple comparisons. As only punctual differences were detected between maxilla and mandible, those were pooled for further analysis. For each ROI (buccal, lingual, and tooth), dMGV, noise, and CNR values were separately compared considering “bracket” and “wire” as factors using two-way ANOVA, with Tukey’s post-hoc test. For the noise and CNR variables, the bracket groups without wire were compared to the control group using the one-way ANOVA test, with Dunnet’s post-hoc test.

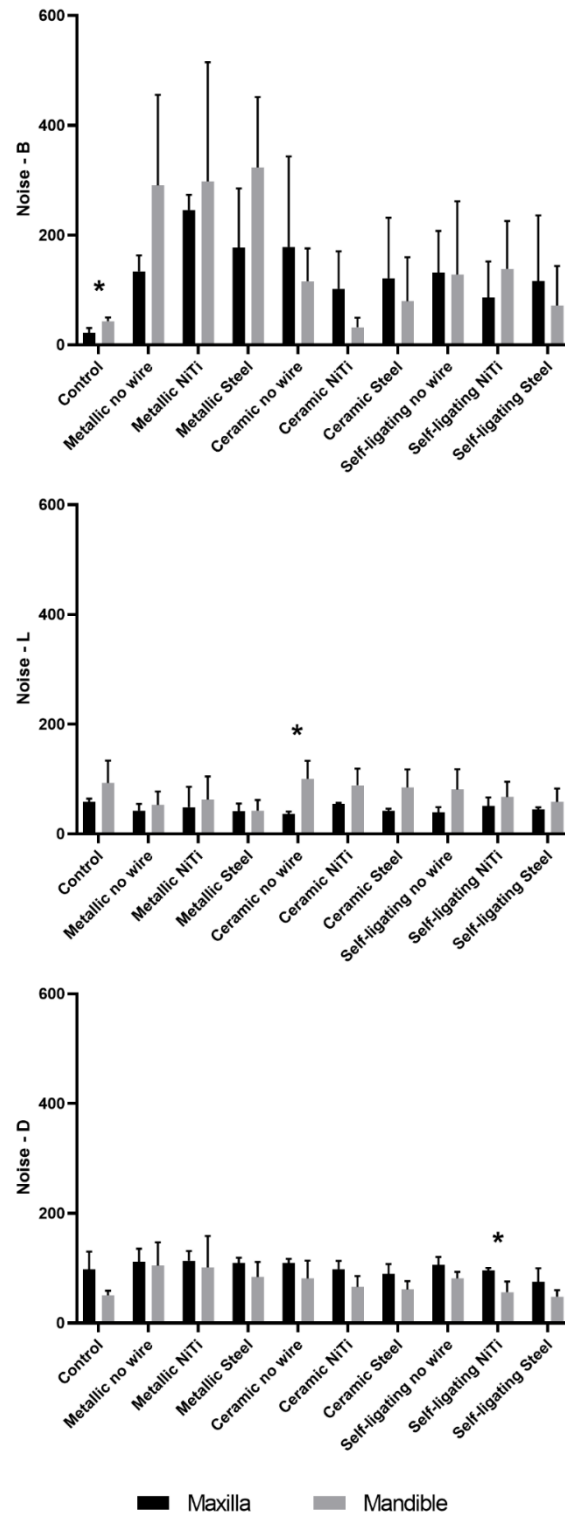
## RESULTS

Comparing dental arches, dMGV was higher for the maxilla in the buccal ROI for the ceramic bracket with no wire ( $p < 0.05$ ), while higher for the mandible in the tooth ROI for the self-ligating bracket with NiTi wire ( $p < 0.05$ ; Figure 4). Mandible showed greater noise (Figure 5) in the buccal ROI for the control group ( $p < 0.05$ ), and in the lingual ROI for the ceramic brackets without wire ( $p < 0.05$ ). In the tooth ROI, noise was higher in the maxilla for self-ligating bracket with NiTi wire ( $p < 0.05$ ). Mandible showed higher CNR (Figure 6) in the buccal ROI for ceramic bracket with NiTi wire ( $p < 0.05$ ). There were no statistically significant differences in CNR between the maxilla and mandible in the lingual and tooth ROIs ( $p > 0.05$ ).

**Fig. 4** Bar graphs with the mean values and standard deviation for the difference in mean gray values (dMGV) between maxilla and mandible, considering the regions of interest (buccal on the top, lingual in the middle and tooth on the bottom), for combinations of bracket and wire conditions. An asterisk indicates a statistically significant difference between the maxilla and mandible.



**Fig. 5** Bar graphs with the mean values and standard deviation for the noise between maxilla and mandible, considering the regions of interest (buccal on the top, lingual in the middle and tooth on the bottom), for the combinations of bracket and wire conditions. An asterisk indicates a statistically significant difference between the maxilla and mandible.



**Fig. 6** Bar graphs with the mean values and standard deviation for the contrast-to-noise ratio (CNR) between maxilla and mandible, considering the regions of interest (buccal on the top, lingual in the middle and tooth on the bottom), for combinations of bracket and wire conditions. An asterisk indicates a statistically significant difference between the maxilla and mandible.

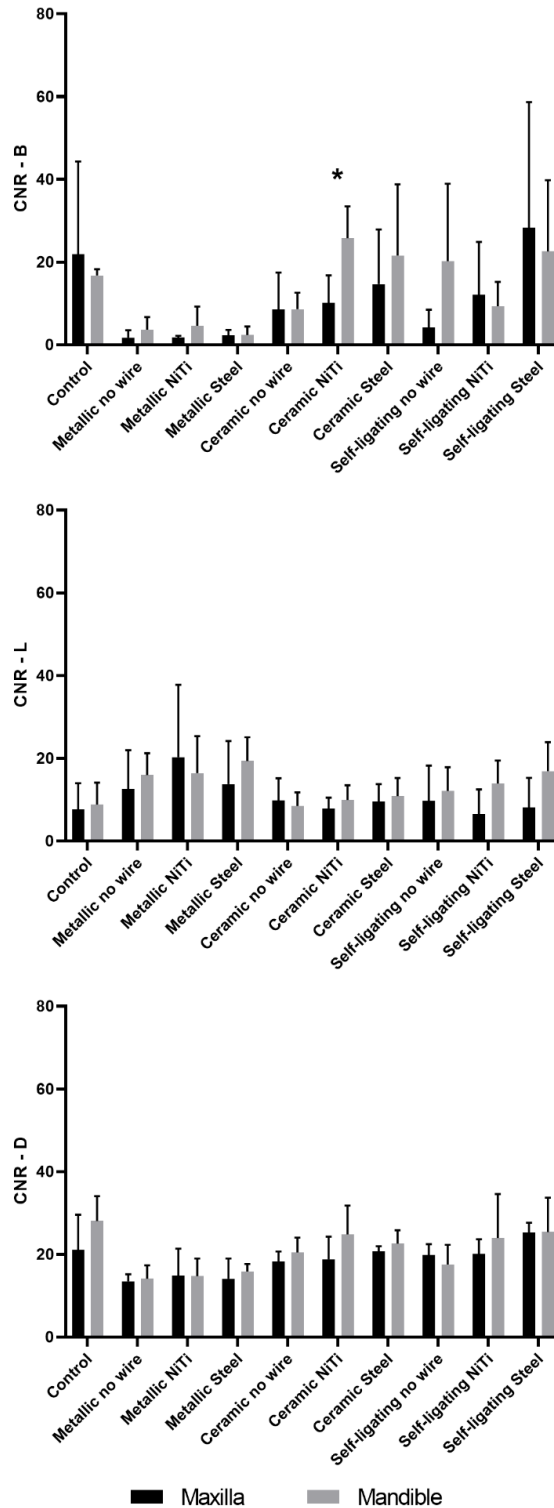




Table I shows mean values (and standard deviation) of dMGV, noise, and CNR for the experimental conditions, in the buccal ROI. There was no difference in dMGV between the brackets when with no wire ( $p>0.05$ ). However, in the presence of NiTi and steel wires, the metallic brackets showed higher dMGV compared to self-ligating brackets ( $p<0.05$ ). Regarding noise, both metallic and ceramic brackets showed higher noise compared to the control ( $p<0.05$ ). Also, metallic brackets showed higher noise the ceramic and self-ligating brackets when with NiTi or steel wires ( $p<0.05$ ). Only the metallic brackets showed lower CNR compared to the control ( $p<0.05$ ). Metallic brackets also showed lower CNR compared to ceramic brackets when with wire ( $p<0.05$ ). The wire condition only influenced CNR values of the self-ligating bracket, in which the steel wire showed higher CNR compared to when it was with NiTi wire or no wire ( $p<0.05$ ).

Table I. Mean values (and standard deviation – SD) of the difference in mean gray values (dMGV), noise, and contrast-to-noise ratio (CNR) considering the different brackets and wire condition, for the buccal region of interest (ROI).

Variables	Wire	Buccal ROI			
		Mean (SD)			
		Brackets			
		<i>Control</i>	<i>Metallic</i>	<i>Ceramic</i>	<i>Self-ligating</i>
dMGV	<i>No wire</i>	-	191.7 (165.5) Ab	99.0 (58.6) Aa	100.1 (58.1) Aa
	<i>NiTi</i>	-	354.3 (207.7) Aa	252.0 (262.7) Aa	71.7 (13.2) Ba
	<i>Steel</i>	-	358.1 (186.6) Aa	231.9 (229.5) ABa	150.3 (55.5) Ba
Noise	<i>No wire</i>	32.2 (13.7)	212.1 (139.6) Aa*	147.0 (122.6) Aa*	129.8 (103.6) Aa
	<i>NiTi</i>	-	271.9 (149.9) Aa	67.2 (59.8) Ba	112.2 (78.5) Ba
	<i>Steel</i>	-	250.2 (136.5) Aa	100.4 (94.5) Ba	94.2 (96.8) Ba
CNR	<i>No wire</i>	19.3 (15.4)	2.7 (2.6) Aa*	8.6 (6.6) Aa	12.2 (15.4) Ab
	<i>NiTi</i>	-	3.2 (3.5) Ba	18.1 (10.7) Aa	10.7 (9.6) ABb
	<i>Steel</i>	-	2.3 (1.7) Ba	18.1 (15.1) Aa	25.5 (23.7) Aa

The asterisk indicates a statistically significant difference ( $p<0.05$ ) between the wireless brackets and the control group.

Different capital letters indicate a statistically significant difference ( $p<0.05$ ) in the row between brackets for the same wire condition.

Different lowercase letters indicate a statistically significant difference ( $p<0.05$ ) in the column between the wires for the same bracket condition.

The variables under study for the lingual ROI are shown in Table II. There were no differences among the experimental conditions for dMGV and noise in the lingual ROI ( $p>0.05$ ). However, metallic brackets showed higher CNR compared to ceramic and self-ligating brackets when with the NiTi wire ( $p<0.05$ ).

Table II. Mean values (and standard deviation – SD) of the difference in mean gray values (dMGV), noise, and contrast-to-noise ratio (CNR) considering the different brackets and wire condition, for the lingual region of interest (ROI).

Variables	Wire	Lingual ROI			
		Mean (SD)			
		Brackets			
		Control	Metallic	Ceramic	Self-ligating
dMGV	No wire	-	208.1 (149.0) Aa	120.9 (28.7) Aa	227.7 (171.6) Aa
	NiTi	-	251.4 (125.8) Aa	153.3 (122.8) Aa	207.5 (137.1) Aa
	Steel	-	226.3 (147.4) Aa	261.4 (153.7) Aa	268.2 (186.7) Aa
Noise	No wire	75.8 (33.0)	47.7 (19.2) Aa	68.4 (40.2) Aa	60.3 (33.6) Aa
	NiTi	-	55.6 (38.5) Aa	71.6 (27.2) Aa	59.2 (23.0) Aa
	Steel	-	41.7 (16.4) Aa	63.5 (31.5) Aa	51.7 (18.0) Aa
CNR	No wire	8.2 (5.6)	14.3 (7.5) Aa	9.1 (4.3) Aa	10.9 (7.1) Aa
	NiTi	-	18.3 (13.4) Aa	8.9 (3.2) Ba	10.2 (6.7) Ba
	Steel	-	16.5 (8.6) Aa	10.2 (4.1) Aa	12.5 (8.2) Aa

The asterisk indicates a statistically significant difference ( $p<0.05$ ) between the wireless brackets and the control group.

Different capital letters indicate a statistically significant difference ( $p<0.05$ ) in the row between brackets for the same wire condition.

Different lowercase letters indicate a statistically significant difference ( $p<0.05$ ) in the column between the wires for the same bracket condition.

In the tooth ROI (Table III), dMGV was higher for metallic brackets compared to ceramic brackets, regardless of the wire condition ( $p<0.05$ ). Noise was higher only in the metallic brackets group, compared to control ( $p<0.05$ ). Also, metallic brackets showed higher noise than self-ligating brackets in both NiTi and steel wires ( $p<0.05$ ). For the self-ligating brackets, steel wire showed less noise compared to it without any wire ( $p<0.05$ ). CNR of all brackets were lower than the control ( $p<0.05$ ). Also, the metallic brackets showed lower CNR than the other types of brackets, regardless of the wire condition ( $p<0.05$ ).

Table III. Mean values (and standard deviation – SD) of the difference in mean gray values (dMGV), noise, and contrast-to-noise ratio (CNR) considering the different brackets and wire condition, for the tooth region of interest (ROI).

Variables	Wire	Tooth ROI			
		Mean (SD)			
		Brackets			
		<i>Control</i>	<i>Metallic</i>	<i>Ceramic</i>	<i>Self-ligating</i>
<b>dMGV</b>	<i>No wire</i>	-	318.3 (187.3) Aa	59.8 (70.6) Ba	182.3 (125.5) ABa
	<i>NiTi</i>	-	311.0 (213.1) Aa	120.3 (126.6) Ba	187.2 (139.1) ABa
	<i>Steel</i>	-	358.9 (213.2) Aa	165.3 (130.7) Ba	342.9 (77.7) Ab
<b>Noise</b>	<i>No wire</i>	74.1 (33.3)	107.9 (33.0) Aa*	95.5 (26.8) Aa	93.6 (18.0) Aa
	<i>NiTi</i>	-	107.5 (40.9) Aa	81.9 (23.7) ABa	76.0 (24.7) Bab
	<i>Steel</i>	-	96.9 (23.7) Aa	75.4 (21.8) ABa	61.7 (23.1) Bb
<b>CNR</b>	<i>No wire</i>	24.5 (7.9)	13.8 (2.5) Ba*	19.4 (3.1) Aa*	18.7 (3.8) Ab*
	<i>NiTi</i>	-	14.8 (5.2) Ba	21.8 (6.7) Aa	22.0 (7.8) Aab
	<i>Steel</i>	-	15.0 (3.6) Ba	21.6 (2.6) Aa	25.3 (5.8) Aa

The asterisk indicates a statistically significant difference ( $p < 0.05$ ) between the wireless brackets and the control group.

Different capital letters indicate a statistically significant difference ( $p < 0.05$ ) in the row between brackets for the same wire condition.

Different lowercase letters indicate a statistically significant difference ( $p < 0.05$ ) in the column between the wires for the same bracket condition.

## Discussion

The null hypothesis is that performers' expression and image quality in CBCT images are not affected by different orthodontic brackets and wires. In this study, this hypothesis was rejected. Metallic brackets were usually related to higher artefact expression and lower image quality compared to the other brackets systems. The presence of the wire had low impact, mostly related to the self-ligating brackets. Metals in the teeth or oral cavity can degrade the quality of CBCT images, as these high atomic number materials obstruct the passage of X-ray photons.<sup>7,8</sup> This underscores the importance of investigating changes in the gray values of the image introduced by artefacts, as this perception is related to the radiographic diagnosis of various clinical situations.<sup>7,8</sup> Previous studies have widely used gray values, noise, and CNR as CBCT image quality analyses to demonstrate the magnitude and extent of artefacts.<sup>7-9,15</sup>

In the present study, we subtracted the mean gray values between the control group and each test group, thereby generating their difference for each ROI. These differences illustrate the variation of the groups from the control group (i.e., optimal situation), with higher values indicating a greater expression of artefacts. Noise was calculated by the standard deviation, which is related to the heterogeneity of gray values and follows the same interpretation: the higher the noise value, the greater the expression of artefacts that compromised the final image. Finally, the CNR (contrast-to-noise ratio) was calculated using the formula by Bechara et al,<sup>14</sup> which provided values that represented image quality. A higher CNR value indicates a better image result.

Particularly in orthodontics, the primary types of artefacts are movement artefacts and metallic artefacts.<sup>7</sup> Metallic artefacts, which can negatively impact image quality and whose intensity largely depends on the type and composition of the material, can be caused by any objects included in the scans.<sup>10</sup> Therefore, in patients undergoing orthodontic treatment, metallic artefacts may appear around brackets, wires, and bands. While it is possible to perform a CBCT scan during orthodontic treatment, the resulting images may exhibit beam hardening artefacts and increased noise.

In our study, very few and punctual differences were observed between maxilla and mandible. Research examining the impact of anatomical location on gray values in CBCT images has revealed that an object's gray value can vary depending on its anatomical position.<sup>16</sup> In addition, according to some studies,<sup>16,17</sup> the appearance of artefacts can be influenced by the position of the object within the FOV, the anatomical region, and adjacent anatomical structures outside the FOV however, there is no consensus on which regions (maxilla or mandible, anterior or posterior) are more implicated in the formation of artefacts or what the effects of the object's location within the FOV might be.<sup>18</sup> The disparity in the number of identified artefacts may be due to variations in the density and thickness of maxillary and mandibular bone tissue.

Three ROIs were established in the present study, namely buccal, lingual, and tooth. The buccal ROI represent the region where more pronounced artefacts were expected, due to its proximity to the artefact generating objects. On the other hand, the lingual ROI was set to denote further region from the artefact generating objects. The tooth ROI demonstrated the impact of the artefact generation upon a region that must be evaluated in the scan, thus with clinical implication.

The buccal region, ceramic and self-ligating brackets generally exhibited lower dMGV and noise values and higher CNR compared to metallic brackets. Also, metallic brackets differed showed higher noise and lower CNR compared to the control. According to the study by Hirschinger et al,<sup>7</sup> that examined artefacts generated by different bracket systems, the most significant differences were observed with steel and titanium brackets. Also, the scans showed the lowest occurrence of artefacts with self-ligating ceramic brackets.<sup>7</sup> Differently, their study used theoretical maximum SD values to express artefacts, as they also included multislice CT scans. In addition, their sample was composed of a mandible with a single tooth and the bracket bonded to a mesiobuccal position. Also, their gray values measurements were done in the lingual region, somewhat far from the tooth, and using profile lines.<sup>7</sup>

The lingual region was not impacted by the artefacts generated by the orthodontic brackets and wires. The highest noise values were in the buccal region, whilst the lowest noise values were found in the lingual region. This can be attributed to the greater distance between the lingual ROI and the bracket and wire. Artefacts decrease with an increasing distance to the metal object in the axial plane because the number of projections where the metal overlaps a given ROI is inversely proportional to the distance between the metal and the ROI.<sup>15</sup>

When it comes to the tooth region, metallic brackets were responsible for worsening image quality, compared to the control and the other brackets systems. Sanders et al. assessed the influence of artefacts generated by different orthodontic brackets in the gray values of anterior teeth.<sup>9</sup> They found that stainless steel and titanium brackets lowered the gray values on those teeth, while only stainless steel brackets decreased the contrast between dentin and artificial dentin defects.<sup>9</sup> This suggests that ceramic brackets, being made of a material that does not contain metal, prevent the extreme absorption of X-ray beams, contributing to a higher homogeneity of gray values and quality of the image. This may also apply to the ceramic self-ligating system, once only low metal content is present (i.e., clips).

The effectiveness of orthodontic movement relies heavily on the action of orthodontic wires and involves the proper interaction of factors related to the patient, the applied mechanics, and the teeth and their supporting structures, in accordance with their structural and mechanical characteristics. We found that the wire added to the metallic bracket can be a limiting factor in some situations, as it can interfere with the gray values and image quality. Comparing wires, the steel wire increased the

dMGV and noise of self-ligating brackets. In the traditional sequence of swapping NiTi and steel wires, the amount of force released changes with the progressive transition of wire gauges. The round section NiTi wire, which is ideal for the initial alignment and leveling phases, offers excellent flexibility combined with a memory effect. The stainless steel wire, which is easy to handle and inexpensive, has various characteristics and can be chosen for different stages of orthodontic treatment.<sup>18</sup>

Orthodontists frequently prescribe CBCT scans for assessing airways, pre- and post-orthognathic surgery conditions, root positions, and ectopic teeth.<sup>10</sup> Once the necessity for a CBCT scan in orthodontic patients is established, the orthodontist must understand how to prescribe the scan at the optimal time to minimize the artefacts in the images. Since it may not be feasible to remove the appliance prior to imaging, the orthodontist can opt to remove the wire before imaging, especially for metallic brackets. However, if this is not possible, it is advisable to consider the treatment phase when prescribing the CBCT scan. The initial alignment and leveling phase are the most suitable due to the favorable results with the NiTi wire for ceramic self-ligating brackets.

This study utilized *ex vivo* sample and lacked the soft tissues found *in vivo*. However, the use of ballistic gelatine enabled the reproduction of these tissues, thereby approximating clinical conditions.<sup>12</sup> Employing only a single exposure protocol on the CBCT scanner was crucial to prevent variations in the results during image acquisition. Future studies could explore variations in these parameters with the aim of reducing the occurrence of artefacts in CBCT scans of orthodontic patients.

## **Conclusion**

In conclusion, the expression of artefacts in CBCT scans is mostly influenced by orthodontic brackets of different materials, especially metallic brackets. Thus, the null hypothesis was rejected. There were few and specific differences in the expression of artifacts between the maxilla and mandible. Aesthetic brackets, such as ceramic and self-ligating ceramic brackets, produce fewer artefacts and alterations in the final image. To minimize the limitations, it is suggested to remove the wire for metallic brackets, as removing the appliance may not be feasible during treatment. However, if it is not practical or feasible to remove the wire, the condition with NiTi wire is the most favorable to perform the CBCT scan.

**Declarations:**

**Ethics approval:** This study was approved by the Research Ethics Committee of the Federal University of Alfenas (protocol nº CAAE. 61309522.5.0000.5142).

**Competing Interests:** The authors declare that they have no conflict of interest.

**Funding:** This study was financed in part by the Fundação de Amparo à Pesquisa do Estado de Minas Gerais (FAPEMIG) and Morelli which provided the materials.



## REFERENCES

1. Scarfe WC, Azevedo B, Toghyani S, Farman AG. Cone Beam Computed Tomographic imaging in orthodontics. *Aust Dent J* 2017;62:33–50.
2. Caiado GM, Evangelista K, Freire M do CM, et al. Orthodontists' criteria for prescribing cone-beam computed tomography—a multi-country survey. *Clin Oral Investig* 2022;26(2):1625–36.
3. Kapila SD, Nervina JM. CBCT in orthodontics: Assessment of treatment outcomes and indications for its use. *Dentomaxillofacial Radiology* 2015;44(1).
4. Abdelkarim A. Cone-beam computed tomography in orthodontics. *Dent J (Basel)* 2019;7(3).
5. Garib DG, Calil LR, Leal CR, Janson G. Is there a consensus for CBCT use in Orthodontics? *Dental Press J Orthod* 2014;19(5):136–49.
6. Schulze R, Heil U, Groß D, et al. Artefacts in CBCT: A review. *Dentomaxillofacial Radiology* 2011;40(5):265–73.
7. Hirschinger V, Hanke S, Hirschfelder U, Hofmann E. Artifacts in orthodontic bracket systems in cone-beam computed tomography and multislice computed tomography. *J Orofac Orthop* 2015;76(2).
8. Gaêta-Araujo H, Nascimento EHL, Fontenele RC, Mancini AXM, Freitas DQ, Oliveira-Santos C. Magnitude of beam-hardening artifacts produced by gutta-percha and metal posts on conebeam computed tomography with varying tube current. *Imaging Sci Dent* 2020;50(1):1–7.
9. Sanders MA, Hoyjberg C, Chu CB, Leggitt VL, Kim JS. Common orthodontic appliances cause artifacts that degrade the diagnostic quality of CBCT images. *J Calif Dent Assoc* 2007;35(12):850–7.
10. Isman O, Aktan AM, Ertas ET. Evaluating the effects of orthodontic materials, field of view, and artifact reduction mode on accuracy of CBCT-based caries detection. *Clin Oral Investig* 2020;24(7):2487–96. Available at: <http://link.springer.com/10.1007/s00784-019-03112-7>.
11. Roth RH. The straight-wire appliance 17 years later. *J Clin Orthod* 1987;21(9):632–42.
12. Nascimento EHL, Fontenele RC, Lopes P de A, et al. Development of a model of soft tissue simulation using ballistic gelatin for CBCT acquisitions related to dentomaxillofacial radiology research. *Dentomaxillofacial Radiology* 2021;50(3).

Available at: <https://www.birpublications.org/doi/10.1259/dmfr.20200191>.

13. Fedorov A, Beichel R, Kalpathy-Cramer J, et al. 3D Slicer as an image computing platform for the Quantitative Imaging Network. *Magn Reson Imaging* 2012;30(9):1323–41.

14. Bechara B, McMahan C, Geha H, Noujeim M. Evaluation of a cone beam CT artefact reduction algorithm. *Dentomaxillofacial Radiology* 2012;41(5):422–8. Available at: <http://www.birpublications.org/doi/10.1259/dmfr/43691321>.

15. Mancini AXM, Santos MUC, Gaêta-Araujo H, Tirapelli C, Pauwels R, Oliveira-Santos C. Artefacts at different distances from titanium and zirconia implants in cone-beam computed tomography: effect of tube current and metal artefact reduction. *Clin Oral Investig* 2021;25(8):5087–94. Available at: <https://link.springer.com/10.1007/s00784-021-03821-y>.

16. Oliveira ML, Tosoni GM, Lindsey DH, Mendoza K, Tetradis S, Mallya SM. Influence of anatomical location on CT numbers in cone beam computed tomography. *Oral Surg Oral Med Oral Pathol Oral Radiol* 2013;115(4):558–64.

17. Machado AH, Fardim KAC, De Souza CF, Sotto-Maior BS, Assis NMSP, Devito KL. Effect of anatomical region on the formation of metal artefacts produced by dental implants in cone beam computed tomographic images. *Dentomaxillofacial Radiology* 2018;47(3).

18. Gurgel J de A, Kerr S, Powers JM, LeCrone V. Force-deflection properties of superelastic nickel-titanium archwires. *American Journal of Orthodontics and Dentofacial Orthopedics* 2001;120(4):378–82.

### 3 CONSIDERAÇÕES FINAIS

Em conclusão, diferentes tipos de aparelhos e fios ortodônticos expressam artefatos com diferentes características, sendo a hipótese nula rejeitada neste trabalho. Houveram poucas e pontuais diferenças significantes na expressão de artefatos entre maxila e mandíbula. Os braquetes estéticos (cerâmico e autoligado) apresentam menores alterações na imagem final. A remoção do fio é sugerida como uma tentativa de minimizar as limitações presentes no exame, já que a remoção do aparelho não pode ser feita durante o tratamento, porém, caso a remoção não seja prática ou viável, a condição com fio de NiTi é favorável à realização do exame de TCFC. Portanto, o ortodontista deve se atentar ao tipo de aparelho e na melhor condição (braquete + fio) para solicitar o exame de TCFC, bem como ter conhecimento que artefatos serão gerados nas imagens.

## REFERÊNCIAS

BECHARA B et al. Evaluation of a cone beam CT artefact reduction algorithm. *Dentomaxillofac Radiol*. Londres, Reino Unido. V.41, n.5, p. 422-428, 2012. Disponível em : <https://doi.org/10.1259/dmfr/43691321>

FEDEROV A, BEICHEL R, KALPATHY-CRAMER J, et al. 3D Slicer as an image computing platform for the Quantitative Imaging Network. *Magn Reson Imaging*. [s.l.]. V. 30, n. 9, p 1323-1341, 2012. Disponível em: <https://doi.org/10.1016/j.mri.2012.05.00130>

GARIB DG, CALIL LR, LEAL CR, JANSON G. Is there a consensus for CBCT use in Orthodontics? *Dental Press J Orthod*. V. 19, n.5 , p. 136-49, 2014. [s.l.]. Disponível em: <http://doi: 10.1590/2176-9451.19.5.136-149.sar>. Acesso em: PMID: 25715727; PMCID: PMC4296664.

GRAVINA, M., et al. "Fios ortodonticos: propriedades mecânicas relevantes e aplicação clínica." *Revista Dental Press de Ortodontia e Ortopedia Facial*. [s.l.] V 9: p. 113-128. 2004.

GURGEL JA, KERR S, POWERS JM, LECRONE V. Force-deflection properties of superelastic nickel-titanium archwires. *Am J Orthod Dentofacial Orthop*. [s.l.]. Oct; V. 120(4): p. 378-82. 2001. Disponível em: <http://doi: 10.1067/mod.2001.117200>. Acesso em: PMID: 11606962.

LOULY, F. et al. Fios ortodônticos: Propriedades, classificações e aplicações. *Revista UNINGÁ, Maringá – PR*, n.36, p. 149-165 abr./jun. 2013

MEIRA, Ricardo Manoel Tângari de Araújo e [UNESP]. Influência Da Miliamperagem Sobre a Qualidade Do Diagnóstico Das Fraturas Radiculares Por Meio De Tomografia Computadorizada De Feixe Cônico: Estudo in Vitro. 2016.

NASCIMENTO EHL, FONTENELE RC, LOPES PA, SANTAELLA GM, VASCONCELOS KF, DE FREITAS DQ, OENNING AC, GROppo FC. Development of a model of soft tissue simulation using ballistic gelatin for CBCT acquisitions related to dentomaxillofacial radiology research. *Dentomaxillofac Radiol*. [s.l.]. 2021 Mar 1;50(3):20200191. Disponível em: <http://doi: 10.1259/dmfr.20200191>. Epub 2020 Sep 17. Acesso em: PMID: 32941781; PMCID: PMC7923062.

NETO, J. R., DE OLIVÉRIO ACCORSI, M. A., DE PAIVA, J. B., DE FARIAS, B. U. L., & CAVALCANTI, M. G. P. Aplicações da tomografia computadorizada em ortodontia: "o estado da arte". *Rev Clin Ortod Dental Press*, [s.l.], v. 9(1), p. 72-84. 2010.

PERRELLA, A. Efficacy evaluation of computed tomography protocols in mandibular lesions assessment with metallic artifacts interference. Tese em Português | BBO - Odontologia | ID: biblio-863443. São Paulo; s.n; 2006. 48 p. (BR).

RODRIGUES, A.F.; VITRAL R.W. Aplicações da tomografia computadorizada na odontologia / Applications of computed tomography in dentistry. Artigo em Português | LILACS, BBO - Odontologia | ID: biblio-873408. Pesqui. bras. odontopediatria clín. integr ; [s.l.]. V.7, n.3, p.317-324; set.-dez. 2007.

RODRIGUES, M. G. S. et al. Tomografia computadorizada por feixe cônico: formação da imagem, indicações e critérios para prescrição. Odontol. Clín.-Cient. [online]. [s.l.] 2010, vol.9, n.2, pp. 115-118. ISSN 1677-3888

ROTH, R. The straight-wire appliance 17 years later. Journal of clinical orthodontics: [s.l.]. JCO, v. 21, n. 9, p. 632-642, 1987.

SCARFE WC, AZEVEDO B, TOGHYANI S, FARMAN AG. Cone Beam Computed Tomographic imaging in orthodontics. Aust Dent J. [s.l.].V. 62., n. 1, 2017 ; p. 33-50. Disponível em: <http://doi: 10.1111/adj.12479>. Acesso em: PMID: 28297089.

SCHULZE R *et al.* CBCT: a review. Dentomaxillofac Radiol. [s.l.], V. 40, n., p. 265-73. 2011. Disponível em: <http://doi: 10.1259/dmfr/30642039>. Acesso em: PMID: 21697151; PMCID: PMC3520262.

SOBREIRA, C.R *et al.* Braquetes estéticos: características e comportamento clínico / Esthetic brackets: characteristics and clinical behavior. Artigo em Português | LILACS, BBO - Odontologia | ID: biblio-856196. Rev. Clín. Ortod. Dent. Press ; [s.l.], 6(4): 50-57, ago.-set. 2007. *ilus, tab.*

TERRERO-PÉREZ, A. *et al.* Artefatos na tomografia computadorizada de feixe cônico: revisão de literatura. JJ. Appl. Oral Sci., [s.l.], v. 25, p. s issue, 2017.

## APÊNDICE A – Metodologia Detalhada da Pesquisa

### CARACTERÍSTICAS DA AMOSTRA

A amostra foi composta por dois fantasmas confeccionados em gesso tipo pedra, representando os arcos dentários superior e inferior, com utilização de dentes humanos extraídos previamente por motivos não relacionados ao presente estudo. Para cada fantoma foram utilizados 14 dentes, sendo: quatro molares, quatro pré-molares, dois caninos, dois incisivos laterais e dois incisivos centrais, totalizando 28 dentes.

#### ***Critérios de inclusão***

- Dentes humanos com anatomia compatível aos grupos dentários: molares superiores (n=4), pré-molares superiores (n=4), caninos superiores (n=4), incisivos laterais superiores (n=2), incisivos centrais superiores (n=2), molares inferiores (n=4), pré-molares inferiores (n=4), caninos inferiores (n=2) e incisivos inferiores (n=4);
- Dentes com a face vestibular íntegra para permitir posicionamento dos braquetes.

#### ***Critérios de exclusão***

- Dentes com restauração (amálgama, resina ou coroas protéticas);
- Dentes com tratamento endodôntico;
- Dentes com retentor intracanal;
- Dentes com cavidades extensas, comprometendo mais de duas faces da coroa;

### PREPARO DA AMOSTRA

Os dentes selecionados para composição dos fantasmas foram limpos, desinfetados com álcool 70% e mantidos hidratados em água até o momento de seu uso. Os 28 dentes humanos foram divididos em dois grupos: 14 dentes superiores e 14 dentes inferiores, conforme demonstrado na Figura 1a. Para a montagem dos fantasmas, um manequim de uso laboratorial contendo dentes plásticos teve ambos os arcos dentários moldados com silicona de condensação (Zhermack S.p.A, Rovigo,

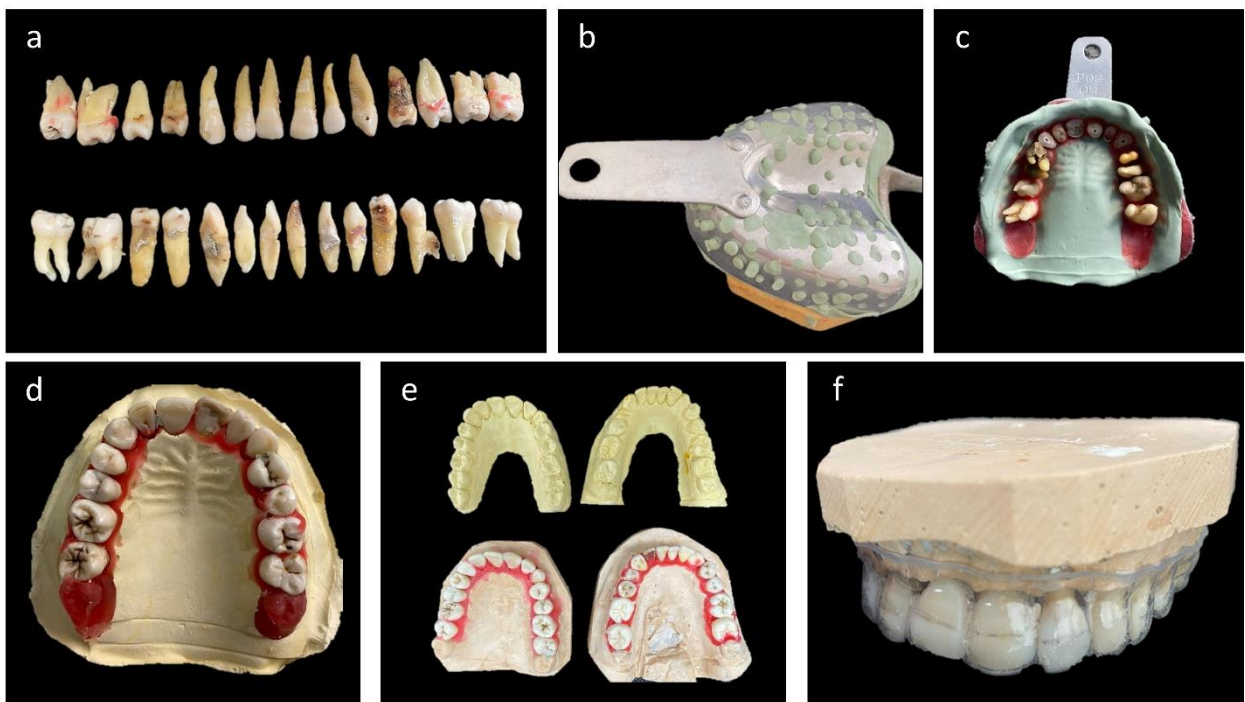
Itália), seguindo as instruções do fabricante (FIGURA 1b).

Após a presa do material, os dentes selecionados foram introduzidos nos seus respectivos locais na moldagem, delimitando o formato do arco dentário e garantindo alinhamento e pontos de contato entre os dentes. Em seguida, cera 7 foi utilizada para vedar qualquer orifício ao redor das coroas dos dentes, evitando que no próximo passo o gesso escorresse para a região de coroa dos dentes (FIGURA 1c). Após, gesso tipo pedra foi manipulado de acordo com as indicações do fabricante acrescido de arroz triturado numa proporção 1:1 para simulação do tecido ósseo alveolar. A mistura foi vertida sobre as moldeiras, criando a base onde o arco dentário montado foi imerso pelas porções radiculares dos dentes. Após o tempo de presa completo do gesso, os blocos contendo os dentes foram retirados das moldeiras (FIGURA 1d).

Os fantasmas (superior e inferior) montados foram isolados com vaselina sólida e moldados quatro vezes com alginato. Em seguida, os moldes foram vazados com gesso pedra para obtenção de oito modelos réplica, sendo quatro superiores e quatro inferiores (FIGURA 1e). A partir destes modelos de gesso, placas de acetato (0,75 mm de espessura) foram confeccionadas para servirem de base para a colagem dos braquetes ortodônticos (FIGURA 1f). Foram confeccionadas oito placas no total, sendo: um par de placas controle (sem a presença de braquetes e fio), um par de placas com braquetes metálicos (Morelli® Sorocaba, SP, Brasil), um par de placas com braquetes cerâmicos (Morelli® Sorocaba, SP, Brasil) e um par de placas com braquetes autoligados cerâmicos com clip NiTi (Morelli® Sorocaba, SP, Brasil). Os arcos foram colocados nos braquetes apenas no momento da aquisição das imagens.

A colagem dos braquetes foi feita na parte vestibular das seis placas de acetato, as quais estavam posicionadas sobre os fantasmas (um par por vez). Marcações com lápis foram feitas na face vestibular dos dentes dos dois fantasmas utilizando a regra do X (ROTH, 1987) com o auxílio de um posicionador de braquetes (Morelli® Sorocaba, SP, Brasil) (FIGURA 2a). Sendo assim, temos: incisivos superiores centrais (x = 4mm), incisivos superiores laterais (x = 4mm), caninos superiores (x = 5mm), primeiro pré-molar superior (x = 4mm), segundo pré-molar superior (x = 3,5mm), primeiro molar superior (x = 3mm), segundo molar superior (x = 2,5mm), incisivos inferiores (x = 4mm), canino inferior (x = 4,5mm), pré-molares inferiores (x = 4mm) e molares inferiores (x = 3mm).

Figura 1 – Passo a passo para confecção dos fantasmas e placas de acetato. a: Foto dos 28 dentes humanos selecionados para confecção dos fantasmas; b: – Foto da moldagem com silicona de condensação de um manequim de uso laboratorial; c: – Foto dos dentes selecionados introduzidos em seus respectivos locais na moldagem com silicona de condensação e vedados com cera 7; d: Foto do modelo de gesso contendo os dentes humanos extraídos; e: Foto dos modelos de gesso obtidos da moldagem dos fantasmas; f: Foto das placas de acetato de 0,75mm confeccionadas a partir dos modelos de gesso obtidos.



Fonte: Autor.

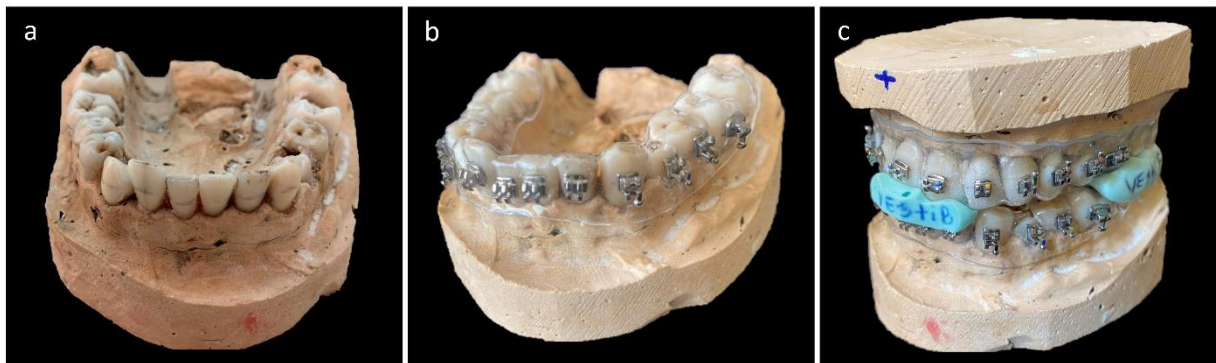
Os braquetes foram colados com adesivo cianoacrilato, com o auxílio de uma pinça porta braquete (Morelli®, Sorocaba, SP, Brasil), sobre a placa posicionada no modelo de gesso contendo os dentes humanos extraídos. Inicialmente foi feita a colagem dos braquetes metálicos (com tubos metálicos nos molares) (FIGURA 2b) e após a secagem do cianoacrilato as placas foram removidas dos modelos de gesso e outro par foi posicionado para a colagem dos braquetes cerâmicos (com tubos metálicos nos molares), passando pelo mesmo processo de colagem, secagem e remoção das placas, para em seguida ser posicionado o último par de placas para colagem dos braquetes autoligados cerâmicos com clip de NiTi (com tubos metálicos nos molares).

Para cada par de placas contendo os braquetes (metálico, cerâmico e



autoligado cerâmico com clip de NiTi), primeiro foi colocado o arco de NiTi 0.012” (Morelli®, Sorocaba, SP, Brasil) e após a aquisição das imagens ocorreu a troca pelo arco de aço inoxidável 0.018” (Morelli®, Sorocaba, SP, Brasil), ambos fixados com ligaduras elásticas utilizando um aplicador de elastique plástico (Morelli®, Sorocaba, SP, Brasil), exceto no braquete autoligado que não necessita das ligaduras. Adicionalmente, foram confeccionados guias com silicona de condensação (Zhermack® S.p.A, Rovigo, Itália) para que os fantasmas permanecessem em oclusão estável durante todas as aquisições de imagens. No total foram três guias: um anterior e dois posteriores (direito e esquerdo). A região vestibular foi sinalizada por escrito com caneta a fim de facilitar o encaixe nos modelos (FIGURA 2c).

Figura 2 – Colagem dos braquetes e confecção das guias de silicona. a: Foto do fantoma inferior com as marcações em lápis da altura para colagem dos braquetes; b: Foto do fantoma inferior com a placa de acetato contendo os braquetes metálicos colados; c: Foto dos guias de silicona posicionando os fantasmas em oclusão.



Nota: Na imagem 2c é possível visualizar o guia anterior e o guia posterior esquerdo.


Fonte: Autor.

## AQUISIÇÃO DAS IMAGENS

Para a aquisição das imagens foi utilizado o tomógrafo OP300® Maxio (Instrumentarium, Tuusula, Finlândia). Os fantasmas foram posicionados no centro de um recipiente plástico contendo gelatina balística aderida à sua superfície para simular tecidos moles (FIGURA 3a). A escolha da gelatina foi devido ao fantoma ficar estabilizado no recipiente e pela gelatina não sofrer alterações durante as trocas de placas nas aquisições das imagens (NASCIMENTO *et al.*, 2021). O conjunto recipiente + fantoma foi colocado no aparelho de TCFC com o auxílio de uma plataforma de poliestireno com demarcações em caneta permanente, para permitir a padronização

e manutenção do posicionamento durante todas as aquisições. Adicionalmente, foram utilizadas as luzes de referência para garantir o posicionamento dentro e na região central do campo de visão, e verificar se o plano oclusal de ambos os fantasmas (superior e inferior) estavam paralelos ao plano horizontal (FIGURA 3b).

Figura 3 – Posicionamento dos fantasmas para aquisição das imagens de TCFC. a: Foto dos fantasmas posicionados dentro do recipiente plástico com destaque para a presença da gelatina balística; b: Foto dos fantasmas posicionados no aparelho e em posição com as luzes de referência do tomógrafo.




Nota: Fantasmas estavam com os braquetes metálicos e fio de NiTi.  
Fonte: Autor.

Foram adquiridas imagens dos fantasmas com as placas sem a presença de braquetes e fios ortodônticos (controle), com três tipos de braquetes combinados com dois tipos de fios ortodônticos, utilizando protocolo fixo de aquisição de imagens de TCFC (90kV; 6mA; campo de visão de 6x8 cm; tamanho do voxel de 0,133mm). A primeira aquisição de imagens foi feita com as placas controle (sem braquetes e fios), em seguida para cada par de placa contendo os braquetes primeiro foi feita uma aquisição sem fio e em seguida foi colocado o arco redondo de NiTi 0.012” (Morelli®, Sorocaba, SP, Brasil) para uma nova aquisição. E então, ocorreu a troca pelo arco redondo de aço inoxidável 0.018” (Morelli®, Sorocaba, SP, Brasil) (FIGURA 4). As aquisições de imagem de cada condição sob estudo foram adquiridas em tréplica,

para evitar possíveis interferências de rede elétrica e possibilitar o cálculo da média, totalizando 30 volumes (QUADRO 1).

Figura 4 – Imagem com a sequência das aquisições de braquetes e fios.



Legenda: Da esquerda para direita, em A está o grupo de braquetes metálicos sem arco, com arco de NiTi e com arco de aço. Em B o grupo de braquetes cerâmicos sem arco, com arco de NiTi e com arco de aço. Em C o grupo de braquetes autoligados estéticos sem arco, com arco de NiTi e com arco de aço.

Fonte: Autor.

Quadro 1 – Sequência das aquisições das imagens com os quatro pares de placas.

<b>Braquetes</b>	<b>Fio</b>	<b>Repetições</b>
Placas Controle	Sem fio	3 repetições
Placas com Braquetes Metálicos	Sem fio	3 repetições
	Com fio de NiTi	3 repetições
	Com fio de Aço	3 repetições
Placas com Braquetes Cerâmicos	Sem fio	3 repetições
	Com fio de NiTi	3 repetições
	Com fio de Aço	3 repetições
Placas com Braquetes Autoligados Cerâmicos com clip de NiTi.	Sem fio	3 repetições
	Com fio de NiTi	3 repetições
	Com fio de Aço	3 repetições

Fonte: Autor.

## AVALIAÇÃO DAS IMAGENS

Após a aquisição das imagens, estas foram exportadas do software de aquisição no formato DICOM e armazenadas em dispositivos de memória externa. Um avaliador especialista em Radiologia Odontológica e Imaginologia, com sete anos de experiência e treinado no aplicativo ImageJ (NationalHealth Institute, Bethesda, MD, EUA) foi responsável pela avaliação de todas as imagens de TCFC.

Previamente a avaliação das imagens, foi realizado o registro de todas as imagens utilizando-se a primeira imagem controle adquirida como referência. Esse registro foi realizado a fim de alinhar espacialmente todas as estruturas e posicionar as ROIs exatamente nos mesmos locais em todos os cortes. O registro foi feito no software 3D Slicer® (versão 5.2.2) (FEDOROV *et al.*, 2012), no módulo *General Registration (BRAINS)* e foi selecionada a imagem controle de referência como “*fixed image volume*” e as outras imagens (uma a uma) como “*moving image volume*”. Foram fixados os parâmetros em *Percentage of Samples* = 0.002; *B-Spline Grid Size* = 14, 10, 12; *Initialize Transform Mode* = useGeometryAlign; *Registration Phases* = Rigid (6 DOF) e Affine (12 DOF). Após o registro de cada imagem, os cortes eram reexportados no formato DICOM para posterior avaliação.

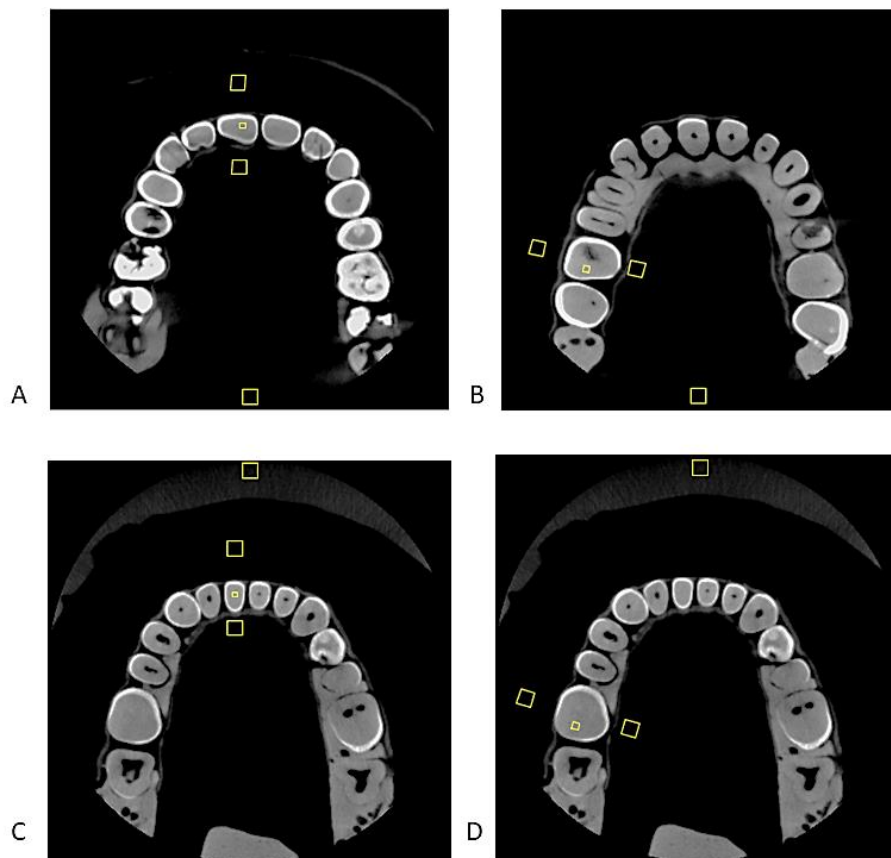
Previamente a avaliação, foi realizada a seleção dos cortes para mensuração dos tons de cinza. Para cada volume adquirido foram selecionados quatro cortes axiais, sendo um para maxila anterior, um para maxila posterior, um para mandíbula anterior e um para mandíbula posterior. Em cada região, um dente foi utilizado como referência para seleção da altura do corte, sendo os dentes 11 e 16 para a maxila e 41 e 46 para a mandíbula. Foi selecionado o corte axial correspondente a altura em que o fio atravessava o braquete no dente referência para aquela região (FIGURA 5).

Uma vez selecionados os cortes, estes foram agrupados por região e importados no programa ImageJ® (National Health Institute, Bethesda, MD, EUA) para avaliação dos valores de tons de cinza em três regiões de interesse (ROI) quadrangulares, sendo: uma ROI, com dimensões de 3 x 3mm, posicionada adjacente ao braquete na vestibular (V) do dente 11 ou 41 (maxila e mandíbula anterior) ou 16 e 46 (maxila e mandíbula posterior), uma ROI, com dimensões de 1 x 1mm, posicionada na dentina (D) destes mesmos dentes e uma ROI, com dimensões de 3 x 3mm, posicionada na lingual (L) destes dentes (FIGURAS 5 e 6). As ROIs foram posicionadas de maneira a evitar estruturas como os braquetes e fio e a placa de

acetato.

Adicionalmente uma ROI quadrangular, com dimensões de 3 x 3mm, foi posicionada na região mais anterior (mandíbula) ou posterior (maxila) do volume, com características homogêneas de tom de cinza e distante dos artefatos, servindo de controle. Para padronização do posicionamento das ROI foi utilizada a ferramenta ROI Manager, de maneira que a seleção das ROI fosse realizada numa primeira imagem e replicada para todas as outras. Para cada ROI em cada imagem foram registrados os valores da média dos tons de cinza e o desvio-padrão.

Figura 5 – Imagem de um exemplo dos cortes selecionados e posicionamento das regiões de interesse para mensuração dos tons de cinza - reconstruções do grupo controle.

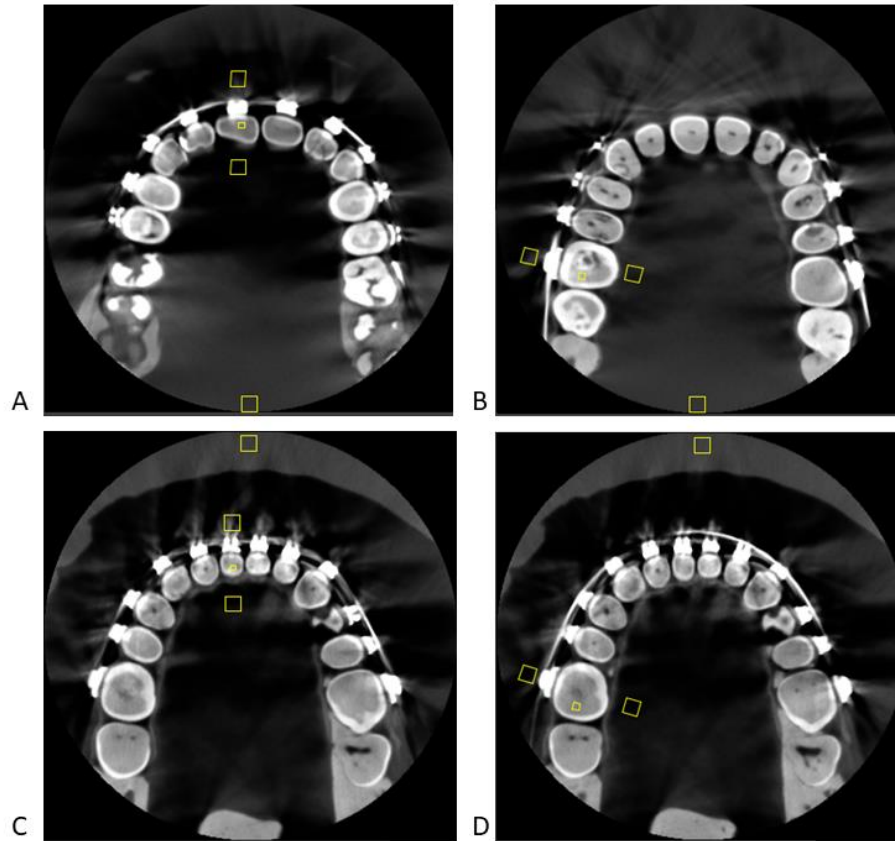


Legenda: Em A está o corte selecionado da maxila anterior do grupo controle com as ROIs (V, L, D e controle) posicionadas. Em B, o corte selecionado da maxila posterior do grupo controle com as ROIs (V, L, D e controle) posicionadas. Em C, o corte selecionado da mandíbula anterior do grupo controle com as ROIs (V, L, D e controle) posicionadas e em D, o corte selecionado da mandíbula posterior do grupo controle com as ROIs (V, L, D e controle) posicionadas.

Fonte: Autor.



Figura 6 – Imagem de um exemplo dos cortes selecionados e posicionamento das regiões de interesse para mensuração dos tons de cinza - reconstruções do grupo braquete metálico com fio de NiTi.



Legenda: Em A está o corte selecionado da maxila anterior do grupo braquete metálico com fio de NiTi com as ROIs (V, L, D e controle) posicionadas. Em B, o corte selecionado da maxila posterior do grupo de braquete metálico com fio de NiTi com as ROIs (V, L, D e controle) posicionadas. Em C, o corte selecionado da mandíbula anterior do grupo braquete metálico com fio de NiTi com as ROIs (V, L, D e controle) posicionadas e em D, o corte selecionado da mandíbula posterior do grupo braquete metálico com fio de NiTi com as ROIs (V, L, D e controle) posicionadas.

Fonte: Autor.

## ANÁLISE ESTATÍSTICA

Os dados foram analisados no software SPSS® Versão 25.0 (IBM SPSS, Armonk, EUA) e GraphPad Prism v8® (GraphPad, La Jolla, EUA), com nível de significância de 5%. A médias dos tons de cinza foram subtraídas entre grupo controle e cada grupo teste gerando a diferença de tons de cinza (dMGV) para cada ROI. Os valores de desvio-padrão de cada ROI foram considerados como o ruído da imagem. Adicionalmente, foi calculado a relação contraste-ruído (CNR) para cada ROI,

baseado na fórmula abaixo proposta por (BECHARA *et al.*, 2012):

$$CNR = \frac{|Média_{teste} - Média_{controle}|}{\sqrt{Desvio-padrão_{teste}^2 + Desvio-padrão_{controle}^2}}$$

Para cada arco dentário (maxila e mandíbula) e para cada ROI (vestibular, dente e lingual), separadamente, os valores de dMGV, ruído e CNR foram comparados utilizando análise de variância de dois fatores (two-way ANOVA) considerando como fatores “braquete” e “fio ortodôntico”, e teste post-hoc de Tukey. Para as variáveis ruído e CNR, os grupos de braquete sem fio, foram comparados ao controle com o teste one-way ANOVA, com post-hoc de Dunnett. Adicionalmente, as variáveis dMGV, ruído e CNR foram comparadas entre mandíbula e maxila para cada condição de braquete e fio, por meio do teste T com correção de Holm-Sidak para comparações múltiplas.

## ANEXO A – Parecer Consubstanciado do CEP

UNIVERSIDADE FEDERAL DE  
ALFENAS



### PARECER CONSUBSTANCIADO DO CEP

#### DADOS DO PROJETO DE PESQUISA

**Título da Pesquisa:** Expressão de artefatos de aparelhos ortodônticos com diferentes materiais em exames de tomografia computadorizada de feixe cônico sob diferentes parâmetros energéticos de aquisição

**Pesquisador:** Hugo Gaeta Araujo

**Área Temática:**

**Versão:** 1

**CAAE:** 61309522.5.0000.5142

**Instituição Proponente:** UNIVERSIDADE FEDERAL DE ALFENAS - UNIFAL-MG

**Patrocinador Principal:** Financiamento Próprio

#### DADOS DO PARECER

**Número do Parecer:** 5.737.388

#### Apresentação do Projeto:

Trata-se de um projeto de pesquisa de nível mestrado com financiamento próprio. Esse trabalho será do tipo quantitativo com uso de material *ex vivo/in vitro* simulando uma arcada dentária superior e uma inferior, com a colocação de materiais utilizados na ortodontia. Serão adquiridas imagens tomográficas para quantificação da expressão de artefatos de imagem gerados por esses materiais. Será avaliada a influência de diferentes parâmetros de exposição do tomógrafo utilizado nas imagens adquiridas.

#### Objetivo da Pesquisa:

O objetivo deste estudo será investigar a influência de diferentes parâmetros de exposição da TCFC na expressão de artefatos metálicos de braquetes e fios ortodônticos de materiais diversos.

#### Os Objetivos são:

- a. claros e bem definidos;
- b. coerentes com a propositura geral do projeto;
- c. exequíveis (considerando tempo, recursos, método etc.)

#### Avaliação dos Riscos e Benefícios:

- a. os riscos de execução do projeto são bem avaliados, realmente necessários e estão bem

Endereço: Rua Gabriel Monteiro de Silva, 700 - Sala O 314 E  
 Bairro: centro CEP: 37.130-001  
 UF: MG Município: ALFENAS  
 Telefone: (35)3701-9153 Fax: (35)3701-9153 E-mail: comite.etica@unifal-mg.edu.br



UNIVERSIDADE FEDERAL DE  
ALFENAS



Continuação do Parecer: 5.737.303

descritos no projeto;

- b. os benefícios oriundos da execução do projeto justificam os riscos coridos;
- c. para cada risco descrito, o pesquisador apresentou uma correta ação minimizadora/cometiva desse risco.

**Comentários e Considerações sobre a Pesquisa:**

- a. Método da pesquisa – está adequado aos objetivos do projeto, é atualizado, e é o melhor disponível;
- b. Referencial teórico da pesquisa – está atualizado e é suficiente para aquilo que se propõe;
- c. Cronograma de execução da pesquisa – é coerente com os objetivos propostos e está adequado ao tempo de tramitação do projeto.

**Considerações sobre os Termos de apresentação obrigatória:**

- a. Termo de Consentimento Livre e Esclarecido (TCLE) – não se aplica
- b. Termo de Assentimento (TA) – não se aplica
- c. Termo de Assentimento Esclarecido (TAE) – não se aplica
- d. Termo de Compromisso para Utilização de Dados e Prontuários (TCUD) – não se aplica
- e. Termo de Anuência Institucional (TAI) – presente e adequado
- f. Folha de rosto - presente e adequado
- g. Projeto de pesquisa completo e detalhado – presente e adequado
- h. Termo de compromisso para execução de projeto em tempos de pandemia - presente e adequado
- h. Outro (especificar) – Termo de Doação de Elementos Dentários - presente e adequado  
– Dispensa de TCLE - presente e adequado

**Recomendações:**

Não há.

Endereço: Rua Gabriel Monteiro da Silva, 700 - Sala O 314 E  
 Bairro: centro Município: ALFENAS CEP: 37.130-001  
 UF: MG Telefone: (35)3701-9153 Fax: (35)3701-9153 E-mail: comite.etica@unifal-mg.edu.br

UNIVERSIDADE FEDERAL DE  
ALFENAS



Continuação do Parecer: 5.737.365

**Conclusões ou Pendências e Lista de Inadequações:**

Recomendação de aprovação do projeto.

**Considerações Finais a critério do CEP:**

Este CEP emite parecer após reunião remota ordinária.

Este parecer foi elaborado baseado nos documentos abaixo relacionados:

Tipo Documento	Arquivo	Postagem	Autor	Situação
Informações Básicas do Projeto	PB INFORMACOES BASICAS DO PROJETO_1993609.pdf	05/08/2022 23:34:59		Aceito
Outros	DeclaracaoCompromisso.pdf	05/08/2022 23:34:26	Hugo Gaeta Araujo	Aceito
Outros	TermoCompromisso.pdf	05/08/2022 23:34:05	Hugo Gaeta Araujo	Aceito
TCLE / Termos de Assentimento / Justificativa de Ausência	DispensaTCLE.pdf	05/08/2022 23:33:47	Hugo Gaeta Araujo	Aceito
Outros	TermoDoacao.pdf	05/08/2022 10:00:08	Hugo Gaeta Araujo	Aceito
Declaração de Instituição e Infraestrutura	TAI.pdf	04/08/2022 11:21:08	Hugo Gaeta Araujo	Aceito
Folha de Rosto	FolhadeRosto.pdf	04/08/2022 11:20:56	Hugo Gaeta Araujo	Aceito
Declaração de Manuseio Material Biológico / Biorepositório / Biobanco	RegulamentoBiorepositorio.pdf	03/08/2022 15:49:50	Hugo Gaeta Araujo	Aceito
Projeto Detalhado / Brochura Investigador	ProjetoPesquisa.pdf	03/08/2022 15:49:18	Hugo Gaeta Araujo	Aceito

**Situação do Parecer:**

Aprovado

**Necessita Apreciação da CONEP:**

Não

Endereço: Rua Gabriel Monteiro de Silva, 700 - Sala O 314 E  
 Bairro: centro CEP: 37.130-001  
 UF: MG Município: ALFENAS  
 Telefone: (35)3701-9153 Fax: (35)3701-9153 E-mail: comite.etica@unifal-mg.edu.br

UNIVERSIDADE FEDERAL DE  
ALFENAS



Continuação do Processo: 5.737.305

ALFENAS, 03 de Novembro de 2022

---

Assinado por:  
DANIEL AUGUSTO DE FARIA ALMEIDA  
(Coordenador(a))

Endereço: Rua Gabriel Monteiro de Silva, 700 - Sala O 314 E  
Bairro: centro CEP: 37.130-001  
UF: MG Município: ALFENAS  
Telefone: (35)3701-9153 Fax: (35)3701-9153 E-mail: [comite.etica@unifal-mg.edu.br](mailto:comite.etica@unifal-mg.edu.br)