

UNIVERSIDADE FEDERAL DE ALFENAS

BIANCA CAROLINE FIGUEIREDO BIANCO

**REVISÃO E CONSIDERAÇÕES SOBRE A CLASSIFICAÇÃO DOS TUMORES
ODONTOGÊNICOS E LEVANTAMENTO EPIDEMIOLÓGICO DO
LABORATÓRIO DE PATOLOGIA BUCAL DA UNIVERSIDADE FEDERAL DE
ALFENAS**

Alfenas/MG

2018

BIANCA CAROLINE FIGUEIREDO BIANCO

**REVISÃO E CONSIDERAÇÕES SOBRE A CLASSIFICAÇÃO DOS TUMORES
ODONTOGÊNICOS E LEVANTAMENTO EPIDEMIOLÓGICO DO
LABORATÓRIO DE PATOLOGIA BUCAL DA UNIVERSIDADE FEDERAL DE
ALFENAS**

Dissertação apresentada como parte dos requisitos para obtenção do título de Mestre em Ciências Odontológicas pela Faculdade de Odontologia da Universidade Federal de Alfenas. Linha de pesquisa: Alterações patológicas do complexo bucomaxilofacial.

Orientador: Prof. Dr. Alessandro Antônio Costa Pereira.

Alfenas/MG

2018

Dados Internacionais de Catalogação-na-Publicação (CIP)
Sistema de Bibliotecas da Universidade Federal de Alfenas
Biblioteca Central – Campus Sede

Bianco, Bianca Caroline Figueiredo

B578c Considerações à classificação dos tumores odontogênicos da OMS e levantamento epidemiológico do laboratório de patologia bucal da Universidade Federal de Alfenas / Bianca Caroline Figueiredo Bianco. – Alfenas/MG, 2018.

70 f.: il. -

Orientador: Alessandro Antônio Costa Pereira.
Dissertação (Mestrado em Ciências Odontológicas) - Universidade Federal de Alfenas, 2018
Bibliografia.

1. Tumores Odontogênicos. 2. Classificação. 3. Organização Mundial da Saúde. I. Pereira, Alessandro Antônio Costa. II. Título.

CDD-617.6



BIANCA CAROLINE FIGUEIREDO BIANCO

**REVISÃO E CONSIDERAÇÕES SOBRE A CLASSIFICAÇÃO DOS TUMORES
ODONTOGÊNICOS E LEVANTAMENTO EPIDEMIOLÓGICO DO LABORATÓRIO DE PA-
TOLOGIA DA UNIVERSIDADE FEDERAL DE ALFENAS**

A Banca Examinadora, abaixo assinada, aprova a
Dissertação apresentada como parte dos
requisitos para a obtenção do título de Mestre em
Ciências Odontológicas pela Universidade
Federal de Alfenas. Área de concentração:
Odontologia.

Aprovada em: 5/3/18

Prof. Dr. Alessandro Antônio Costa Pereira
Instituição: Universidade Federal de Alfenas
UNIFAL-MG

Assinatura:

Prof. Dr. Noé Vital Ribeiro Júnior
Instituição: Universidade Federal de Alfenas
UNIFAL-MG

Assinatura:

Profa. Dra. Carine Ervolino de Oliveira
Instituição: Universidade Federal de Alfenas
UNIFAL-MG

Assinatura:

RESUMO

Os tumores odontogênicos compreendem um grupo complexo de lesões que apresentam características histopatológicas e comportamentos clínicos diversos, sendo que a maioria dessas lesões podem ser consideradas neoplasias verdadeiras, porém raramente apresentam um comportamento maligno. O primeiro consenso sobre a classificação dos tumores odontogênicos foi o resultado de um trabalho de cinco anos organizado pela Organização Mundial da Saúde (OMS), publicado em 1971, e foi o primeiro sistema de classificação internacionalmente aceito para esses tumores. Desde então, a classificação desses tumores tem sido um exercício acadêmico, sendo a primeira edição o início do interesse para o estudo deste campo específico da patologia bucal. A segunda edição da classificação da OMS foi publicada em 1992, e a terceira edição em 2005, a qual foi publicada em *Pathology and Genetics of Head and Neck Tumours*. Como os conhecimentos continuam a evoluir, este trabalho tem por objetivo realizar uma revisão da classificação dos tumores odontogênicos de 1971 à 2017 e discutir as principais alterações realizadas em cada edição. Realizamos também um levantamento epidemiológico dos casos de tumores odontogênicos diagnosticados entre os anos de 1996 e 2016 no Laboratório de Patologia Bucal da Universidade Federal de Alfenas (Unifal-MG) e uma discussão a respeito do impacto da classificação de 2017 na amostra coletada. Dos 7.805 laudos anatomopatológicos emitidos no período estudado, 131 (1,67%) foram de tumores odontogênicos, e desses 131 casos, a maioria, foi de odontomas com 62 (47,32%) casos, seguido do ameloblastoma com 28 (21,37%) e mixoma com 13 (9,9%).

Palavras-Chaves: Tumores odontogênicos. Classificação. Organização Mundial da Saúde.

ABSTRACT

The odontogenic tumors comprise a complex group of lesions that present histopathological characteristics and diverse clinical behaviors, being that the majority of these lesions can be considered as the true neoplasms, but rarely present a malignant behavior. The first consensus on the classification of Odontogenic Tumors was the result of a five-year work organized by the World Health Organization (WHO), published in 1971, and this work was the first internationally accepted classification system for these tumors. Since then, the classification of tumors has been an academic exercise, being the appearance of this first edition and the beginning of interest in the study of this specific field of oral pathology. The second edition of the WHO classification was published in 1992, and the third edition in 2005, being the last one published in Pathology and Genetics of Head and Neck Tumors. As knowledge continues to evolve, this work aims to review the classification of odontogenic tumors from 1971 to 2017 and discuss the main changes made in each edition. We also performed an epidemiological survey of the cases of odontogenic tumors diagnosed between 1996 and 2016 at the Oral Pathology Laboratory of the Federal University of Alfenas, (UNIFAL-MG), and the discussion about the impact of the 2017 classification on the epidemiology of the sample collected. A total of 7,805 anatomopathological reports were issued in the period studied, among which, 131 (1,67%) were diagnosed as odontogenic tumors, and of these 131 cases, the majority were of odontomas with 62 (47,32%) cases, followed by ameloblastoma with 28 (21,37%) and mixoma cases with 13 (9,9%).

Key Words: Odontogenic tumors. Classification. World Health Organization.

SUMÁRIO

1	INTRODUÇÃO	6
1.1	CLASSIFICAÇÃO DA OMS.....	6
2	DESENVOLVIMENTO.....	10
2.1	SEGUNDA EDIÇÃO DA CLASSIFICAÇÃO DA OMS	17
2.2	TERCEIRA EDIÇÃO DA CLASSIFICAÇÃO DA OMS	25
2.3	QUARTA EDIÇÃO DA CLASSIFICAÇÃO DA OMS	37
2.4	CLASSIFICAÇÃO POR BRAD W. NEVILLE	48
3	OBJETIVO GERAL	50
3.1	OBJETIVOS ESPECÍFICOS	50
4	MATERIAL E MÉTODOS	51
5	RESULTADOS SOB A CLASSIFICAÇÃO DA OMS DE 2005.....	52
5.1	ODONTOMA	52
5.2	AMELOBLASTOMA	53
5.3	MIXOMA.....	54
5.4	TUMOR ODONTOGÊNICO CÍSTICO CALCIFICANTE (TOCC).....	54
5.5	FIBROMA ODONTOGÊNICO (FO).....	55
5.6	TUMOR ODONTOGÊNICO QUERATOCÍSTICO.....	56
6	RESULTADOS SOB A CLASSIFICAÇÃO DA OMS DE 2017.....	57
7	DISCUSSÃO	58
8	CONCLUSÃO.....	66
	REFERÊNCIAS.....	67

1 INTRODUÇÃO

Os dentes desenvolvem-se a partir de células epiteliais que reveste a cavidade oral e das células ectomesênquimais derivadas da crista neural craniana. Em uma sequência de processos interativos, essas células se diferenciam em ameloblastos formadores de esmalte e em odontoblastos produtores de dentina. Os tumores odontogênicos são derivados desses tecidos, epiteliais ou ectomesênquimais ou ambos (SHARPE, 2001; SLOOTWEG, 2006).

Sendo assim, os tumores odontogênicos (TOs), bem como a odontogênese, demonstram variadas interações indutoras entre o epitélio odontogênico e o ectomesênquima odontogênico. Os TOs compreendem um grupo diverso de lesões que apresentam diferentes comportamentos biológicos. Enquanto alguns tumores neste grupo mostram um crescimento persistente e são recorrentes quando tratados de forma conservadora, outros apresentam comportamento indolente e mostram uma natureza hamartomatosa. Estes tumores podem se apresentar tanto intraósseos quanto extraósseos, podendo envolver a maxila e a mandíbula e são exclusivos da boca (GOMES, 2009; NEVILLE, 2016; SIWACH, 2017).

1.1 CLASSIFICAÇÃO DA OMS

Durante a metade do século XIX, a quantidade de relatórios sobre TOs aumentou consideravelmente, não apenas nas revistas odontológicas e médicas americanas, como nas revistas científicas europeias, como as da França, Reino Unido, Alemanha, Itália e Escandinávia. Com o crescente número e variedade de casos relatados de TOs, iniciaram-se as tentativas de classificá-los. Em 1869, o médico francês e professor de patologia e cirurgia clínica, Pierre Paul Broca, produziu uma monografia, na qual sugeriu várias classificações de tumores, entre as quais uma de TOs. Ele usou o termo odontoma para se referir a qualquer tumor proveniente dos tecidos envolvidos na formação dentária e sugeriu classificar essas lesões de acordo com estágio de desenvolvimento do dente quando se iniciou o crescimento anormal, mas a classificação de Broca obviamente não ganhou muito espaço nem atenção fora da França. Seu extenso trabalho de pesquisa não foi de fato focado na patologia bucal. Para localizar suas principais contribuições para a

ciência, é preciso procurar dentro dos campos da anatomia, patologia geral, neurologia, fisiologia e antropologia (BROCA, 1869; PHILIPSEN; REICHART, 2006).

Em 1885, outro francês, conhecido por histologistas bucais e por patologistas bucais, Louis Charles Malassez, sugeriu pequenas modificações para a classificação de Broca, não deixando um impacto internacionalmente, em contraste com os restos epiteliais de Malassez (PHILIPSEN; REICHART, 2006).

A contribuição de Bland-Sutton, que teve um valor mais duradouro para a classificação de TOs a partir de 1888, baseou-se na natureza das células do germe dentário a partir das quais o tumor surgiu. Bland-Sutton incluiu cistos odontogênicos e tumores osteogênicos fibrosos em sua classificação, mas o termo odontoma permaneceu como a designação comum para qualquer tumor de origem odontogênica (BLAND-SUTTON, 1888).

No início de 1914, Gabell, James e Payne, foram solicitados pela British Dental Association para produzir um relatório sobre os odontomas. Esses autores elaboraram e modificaram ainda mais a classificação de Bland-Sutton, e novamente, o termo odontoma foi usado para todos os TOs e reconheceram três grupos principais de odontomas: (1) os odontomas epiteliais, (2) os odontomas compostos, que compreendiam as lesões em que os tecidos anormais eram derivados tanto do epitélio quanto do mesênquima, e formavam massas calcificadas irregulares ou estruturas semelhantes a dentes, e (3) odontomas de tecido conjuntivo (GABELL; JAMES; PAYNE, 1914).

Na classificação de Thoma e Goldman, publicada em 1946, os cistos odontogênicos introduzidos por Bland-Sutton em 1888 foram novamente excluídos, enquanto as pérolas de esmalte, sendo malformações de desenvolvimento ao invés de neoplasias, foram de fato consideradas tumores. A classificação de Thoma e Goldman foi amplamente aceita e utilizada em diversos livros-texto, particularmente americanos de patologia bucal. Neste momento, o termo odontoma foi reduzido para designar apenas as lesões constituídas por elementos epiteliais e mesenquimatosos (THOMA; GOLDMAN, 1946).

Pindborg e Clausen, em 1958 sugeriram que a interação epitelial e mesenquimal recíproca poderia explicar pelo menos algumas das alterações celulares encontradas na patogênese tumoral. Neste contexto, os autores apresentaram uma classificação muito debatida, em que os tumores foram divididos em dois grupos principais: epitelial e mesodérmico. Os tumores epiteliais foram

subdivididos em dois grupos: (1) tumores epiteliais puros sem alterações indutivas no tecido conjuntivo, como ameloblastoma e tumor odontogênico epitelial calcificante e (2) tumores epiteliais que apresentavam alterações indutivas no componente mesenquimal. Por fim, os tumores mesodérmicos abrangiam o fibroma odontogênico, o fibrossarcoma, o mixoma odontogênico e o fibroma cementificante. A classificação de Pindborg e Clausen, modificada ligeiramente por Gorlin e colaboradores em 1961, foi considerada um grande passo e desempenhou um papel importante na publicação da Organização Mundial de Saúde (OMS) “Tipologia Histológica de Tumores Odontogênicos, Cistos Maxilares e Lesões associadas” em 1971 (GORLIN; CHAUDHRY; PINDBORG, 1961; PINDBORG; CLAUSEN, 1958).

O trabalho da OMS foi o primeiro guia autorizado e útil para classificar os TOs. Os TOs e outras lesões relacionadas aos ossos maxilares são reconhecidos há anos como desafios clínicos, radiológicos e histopatológicos. A primeira edição da classificação da OMS, em 1971, intensificou o zelo pela pesquisa neste campo e também estimulou acentuadamente o impulso de publicar os resultados. Uma segunda edição atualizada da classificação apareceu em 1992 e em 2005 a OMS publicou a terceira edição (PHILIPSEN, 2002).

O valor principal da OMS é listar as lesões em uma ordem lógica e fornecer evidências para a validade de cada entidade. A classificação da OMS deve ser desenvolvida para ser utilizada internacionalmente. Alguns países têm especialidades bem desenvolvidas de cabeça e pescoço ou patologia bucal e maxilofacial, enquanto outros quase não têm. A classificação tem por objetivo se tornar o padrão de referência para todos, de modo que as mudanças só podem ser feitas quando suportadas por boas evidências (WRIGHT, 2014).

A classificação publicada pela OMS reflete o estado atual do conhecimento e as modificações são necessárias à medida que a experiência se acumula. O texto publicado ao longo dos anos representa necessariamente uma visão majoritária, da qual alguns patologistas podem discordar. Espera-se, no entanto, que no interesse da cooperação internacional, todos os patologistas tendem usar a classificação como apresentada (PINDBORG; KRAMER, 1971).

A quarta e mais recente edição da classificação dos tumores de cabeça e pescoço realizada pela OMS foi publicada em janeiro de 2017. Essa edição, assim como as anteriores, tem um profundo impacto na prática da patologia cirúrgica dos tumores de cabeça e pescoço. Como todas as classificações, o produto final foi um

consenso de especialistas convidados de todo o mundo com vasta experiência em cistos e tumores odontogênicos, além de patologia óssea. A OMS convidou os participantes no Painel de Consenso e Editorial, onde estão incluídos o Prof. Takashi Takata, Japão, presidente; Prof. Daniel Baumhoer, Suíça; Prof. Samir El-Mofty, EUA; Prof. Edward Odell, Reino Unido; Prof. Paul Speight, Reino Unido; Prof. John Wright, EUA e o Prof. Rosnah Zain, Malásia. Este painel foi guiado pelos princípios de simplicidade, relevância clínica, validade científica e utilidade para patologistas não especializados. Muitas mudanças foram avaliadas e incorporadas para fornecer uma classificação de consenso, para conceder à comunidade mundial de patologistas de cabeça e pescoço um quadro para o diagnóstico de cistos e tumores odontogênicos, bem como outros tumores ósseos (WRIGHT; VERED, 2017).

2 DESENVOLVIMENTO

A primeira definição histológica e classificação de TOs foi estabelecida em 1966 no Departamento de Patologia Oral da Faculdade de Odontologia Royal, Copenhagen, Dinamarca e foi publicado pela OMS no livro “Tipologia Histológica de Tumores Odontogênicos, Cistos Maxilares e Lesões Associadas” (PINDBORG; KRAMER, 1971).

Atendendo ao Prof. I.R.H. Kramer do Hospital Dentário Eastman, Londres, Inglaterra e ao Prof. J. J. Pindborg da Faculdade de Odontologia Royal Copenhagen, Dinamarca foi redigido em um encontro em 1966 na cidade de Genebra, Suíça em uma tentativa de classificação dos TOs e lesões associadas, que foi avaliada pelo Centro de Referência Internacional da OMS e seus centros colaboradores. A classificação adotada foi estabelecida em um encontro em 1969 na cidade de Copenhagen, Dinamarca, levando em conta críticas e sugestões recebidas de um grupo de oito patologistas designados pela OMS, composto pelos professores J. Barbosa da Universidade de São Paulo, Brasil; R. L. Cabrini da Universidade de Buenos Aires, Argentina; R. J. Gorlin da Universidade de Minnesota, Minneapolis, USA; G. Ishikawa da Universidade de Tokyo, Japão; I. R. H. Kramer, do Hospital Dentário Eastman, Londres, Inglaterra; R. B. Lucas do Hospital Denário Royal de Londres, Inglaterra; J. Payen do Hospital Universitário Poitiers, França; F. Schajowicz do Hospital Italiano, Buenos Aires, Argentina; W. G. Shafer da Universidade Indiana, Indianapolis, USA e M. Shear da Universidade de Witwatersrand, Johannesburgo, África do Sul (PINDBORG; KRAMER, 1971).

Na classificação de 1971, os TOs foram incluídos no item “Neoplasmas e outros tumores relacionados aos tecidos odontogênicos”, e estes foram divididos em benignos e malignos, e aqueles que são biologicamente malignos foram subdivididos em carcinomas odontogênicos e sarcomas odontogênicos (TABELA 1) (PINDBORG; KRAMER, 1971).

Em 1971, a OMS incluiu no grupo de TOs benignos as seguintes lesões e as definiu da seguinte maneira:

Ameloblastoma – uma neoplasia localmente invasiva, porém de caráter benigno, que consiste da proliferação de epitélio odontogênico em meio a um estroma fibroso. Mais de 80% dos ameloblastomas ocorrem na mandíbula, sendo que mais de 70% ocorrem na região de molares e ramo ascendente.

Radiograficamente, o ameloblastoma pode mostrar variações consideráveis. A imagem típica é a de uma radiolucidez multilocular no osso, mas ameloblastomas uniloculares podem ocorrer e o envolvimento dentário pode estar presente. Nesta edição foram apresentados cinco padrões microscópicos, que também são considerados como variantes: folicular, plexiforme, acantomatoso, de células basais e de células granulares. Outras variantes foram descritas, como o ameloblastoma contendo tecido conjuntivo hialino; o que se origina de uma transformação neoplásica no epitélio de um cisto odontogênico e o ameloblastoma associado a um neuroma. No entanto estas variantes não são listadas separadamente como entidades isoladas. A variante extraóssea também foi descrita representando um pequeno número de ameloblastomas que parece surgir diretamente do epitélio de superfície ou de remanescentes da lâmina dentária extraóssea, mas essa variante também não é listada separadamente como uma entidade isolada nesta edição (PINDBORG; KRAMER, 1971).

Tumor odontogênico epitelial calcificante – uma neoplasia epitelial localmente invasiva, caracterizada pelo desenvolvimento de estruturas intraepiteliais de natureza amiloide, que pode tornar-se calcificada. O tipo extraósseo é descrito como um tipo raro dessa entidade, que parece ser menos agressivo e conter menos focos de calcificações do que o tipo intraósseo. Em dois terços dos casos a mandíbula é afetada e a maioria dos casos ocorre na região de pré-molares e está associada a um dente retido intraósseo. Radiograficamente aparece como uma área radiolúcida contendo massas radiopacas de vários tamanhos. O tumor também pode ser extraósseo nas áreas próximas aos dentes (PINDBORG; KRAMER, 1971).

Fibroma ameloblástico - uma neoplasia composta por epitélio odontogênico em proliferação em meio a um tecido mesodérmico celular que se assemelha à papila dentária, mas sem a formação de odontoblastos. A localização mais comum é na mandíbula, especialmente na região de pré-molares. Radiograficamente, o fibroma ameloblástico mostra uma radiolucência cística bem definida e a diferenciação com ameloblastoma pode ser impossível (PINDBORG; KRAMER, 1971).

Tumor odontogênico adenomatoide – um tumor composto de epitélio odontogênico com a presença de estruturas semelhantes a ductos. O tecido conjuntivo inclui quantidades variáveis de material hialino acidófilico, muitas vezes contendo cordões de epitélio aprisionado. O material hialino parece ser dentina

displásica e ocasionalmente o padrão tubular pode ser visto em apenas algumas áreas. O tumor pode ser parcialmente cístico e, em alguns casos, a lesão sólida pode estar presente apenas na parede de um grande cisto. Acredita-se que a lesão não é uma neoplasia. Ocorre na maxila duas vezes mais do que a mandíbula, e a região anterior, especialmente a de caninos, é o local mais comumente afetado. O tumor está comumente associado a um dente retido intraósseo, podendo simular um cisto dentífero (PINDBORG; KRAMER, 1971).

Cisto odontogênico calcificante – uma lesão cística não neoplásica em que o revestimento epitelial mostra uma camada basal bem definida de células colunares. A camada sobrejacente possui células epiteliais arranjadas frouxamente e pode lembrar o retículo estrelado. Massas de células epiteliais fantasmas podem ocorrer no revestimento do cisto ou na cápsula fibrosa. Essas células epiteliais fantasmas podem tornar-se calcificadas e dentina displásica pode ser formada subjacente à camada basal do epitélio. Radiograficamente a lesão aparece como uma imagem radiolúcida bem definida, contendo quantidades variáveis de material radiopaco. A forma intaóssea é mais comum, mas também pode acometer tecido mole, em áreas próximas aos dentes (PINDBORG; KRAMER, 1971).

Dentinoma – uma neoplasia muito rara composta de epitélio odontogênico e tecido conjuntivo imaturo, caracterizada pela formação de dentina displásica. A maioria dos dentinomas ocorre intraósseo. Ocasionalmente o epitélio contido na lesão pode ser derivado diretamente da mucosa bucal. Radiograficamente, a lesão aparece como uma imagem radiolúcida bem definida, contendo quantidades variadas de material radiopaco (PINDBORG; KRAMER, 1971).

Fibro-odontoma ameloblástico – uma neoplasia que possui as características gerais de um fibroma ameloblástico, mas contendo dentina e esmalte. O componente mesodérmico se assemelha ao da papila dentária. Radiograficamente, essa lesão pode ser indistinguível de um fibroma ameloblástico, mas em alguns casos o material calcificado pode estar aparente como áreas radiopacas (PINDBORG; KRAMER, 1971).

Odonto-ameloblastoma – uma neoplasia muito rara caracterizada pela presença de esmalte, dentina, e um epitélio odontogênico parecido com o de um ameloblastoma, tanto em estrutura como em comportamento. Radiograficamente, pode ser detectado tecido radiopaco (PINDBORG; KRAMER, 1971).

Odontoma complexo – Uma malformação na qual todos os tecidos dentários estão representados e são bem formados, mas ocorrem em um padrão mais ou menos desordenado. A lesão ocorre mais comumente na região de pré-molares e molares e radiograficamente começa como uma radiolucência bem definida, na qual ocorre uma deposição progressiva de material radiopaco de natureza nodular (PINDBORG; KRAMER, 1971).

Odontoma composto – uma malformação na qual todos os tecidos dentários estão representados em um padrão mais ordenado do que o do odontoma complexo. A lesão consiste em muitas estruturas semelhantes a dentes, e a maioria dessas estruturas não se assemelha morfológicamente a um dente da dentição normal, mas cada estrutura contém esmalte, dentina, cemento e polpa. A distinção entre os odontomas complexo e composto é arbitrária, baseando-se em uma preponderância de dentículos bem organizados ou de tecidos dentários desorganizados, em vez de em qualquer diferença absoluta (PINDBORG; KRAMER, 1971).

Fibroma odontogênico – uma neoplasia fibroblástica contendo quantidades variáveis de epitélio odontogênico. O tecido fibroso é comumente mais maduro e colagenoso do que o encontrado no fibroma ameloblástico. O epitélio pode ser escasso e parece estar inativo. Existem lesões extraósseas, e essas possuem padrões semelhantes aos das lesões intraósseas, e às vezes a proliferação do epitélio odontogênico é tão marcada que pode ser difícil distinguir essa lesão de um ameloblastoma periférico (PINDBORG; KRAMER, 1971).

Mixoma – uma neoplasia localmente invasiva, consistindo de células angulares e arredondadas dispostas em um abundante estroma mixoide. Radiograficamente o mixoma mostra múltiplas áreas radiolúcidas de vários tamanhos, separados por septos ósseos retos ou curvos (aparência de bolhas de sabão). Essa imagem pode ser indistinguível da de um ameloblastoma (PINDBORG; KRAMER, 1971).

Cementomas – lesões contendo tecido semelhante ao cimento, que formam um grupo complexo com características mal definidas. Na primeira edição o grupo de cementomas foi subdividido em:

Cementoblastoma benigno: uma neoplasia caracterizada pela formação de lençóis de tecido semelhante ao cimento que pode conter um número muito grande de linhas de reversão e ser desmineralizado na periferia da massa ou nas áreas de

crescimento mais ativo. Radiograficamente o tumor é bem definido, e a parte radiopaca central é comumente envolvida por uma zona radiolúcida de largura uniforme. Este tumor é quase sempre encontrado em torno da raiz de um pré-molar ou molar, geralmente na mandíbula, e o tecido duro do tumor pode estar fundido à raiz (PINDBORG; KRAMER, 1971).

Fibroma cementificante: no seu estágio mais facilmente reconhecível, esta lesão consiste em um tecido fibroblástico celular contendo massas arredondadas ou lobuladas, calcificadas e fortemente basofílicas de tecido semelhante ao cimento. Comumente esta lesão ocorre na mandíbula e radiograficamente observa-se uma destruição óssea inicial com o desenvolvimento de uma área radiolúcida, que gradualmente torna-se radiopaca à medida que o tecido semelhante ao cimento é formado (PINDBORG; KRAMER, 1971).

Displasia fibrosa periapical: uma lesão de estrutura similar a de um fibroma cementificante. É uma lesão principalmente fibroblástica em seus estágios iniciais, contendo quantidades crescentes de tecido semelhante ao cimento, ocasionalmente intercaladas com trabéculas de tecido ósseo. Ocorre mais comumente na região de incisivos inferiores e em mulheres de meia idade. Radiograficamente pode-se apresentar como uma área radiolúcida mal definida associada ao ápice de um dente, podendo simular uma rarefação de patogenia inflamatória (PINDBORG; KRAMER, 1971).

Cementoma gigantiforme: uma massa lobulada de cimento denso, altamente calcificado, quase acelular, que ocorre tipicamente em várias regiões dos maxilares. Radiograficamente, há presença de massas radiopacas, que às vezes são distribuídas mais ou menos simetricamente nos maxilares (PINDBORG; KRAMER, 1971).

Tumor neuroectodérmico melanótico da infância – um tumor que se origina tipicamente na parte anterior da maxila, em uma criança com menos de um ano. O tumor consiste em proporções variáveis de dois tipos de células: 1) células semelhantes ao epitélio odontogênico, muitas vezes dispostas em cordões e 2) pequenas células semelhantes a linfócitos com coloração escura em um estroma fibroso celularizado. A melanina é encontrada dentro das células semelhantes ao epitélio, e em menor grau dentro das células semelhantes a linfócitos (PINDBORG; KRAMER, 1971).

Nesta classificação, a OMS subdividiu o grupo de TOs malignos em carcinomas odontogênicos e sarcomas odontogênicos, colocando no primeiro grupo o ameloblastoma maligno e o carcinoma primário intraósseo, os quais foram definidos da seguinte maneira:

Ameloblastoma maligno – uma neoplasia na qual as características de um ameloblastoma são vistas no tumor primário nos maxilares e em qualquer crescimento metastático (PINDBORG; KRAMER, 1971).

Carcinoma primário intraósseo – um carcinoma de células escamosas que se origina dentro dos maxilares, sem relação inicial com a mucosa bucal, e presumivelmente, desenvolve-se do remanescente do epitélio odontogênico (PINDBORG; KRAMER, 1971).

Também foram classificados outros carcinomas que podem surgir do epitélio odontogênico, incluindo aqueles que surgem dos cistos odontogênicos. Os autores ainda ressaltam que essa transformação é considerada rara, e que os cistos queratinizados são mais suscetíveis a sofrer transformação maligna do que os não queratinizados (PINDBORG; KRAMER, 1971).

A subdivisão dos sarcomas odontogênicos incluiu nesta primeira edição o fibrossarcoma ameloblástico e o odontossarcoma ameloblástico, definidos da seguinte forma:

Fibrossarcoma ameloblástico – uma neoplasia com a estrutura similar ao de um fibroma ameloblástico, mas que mostra no seu componente mesodérmico as características de um sarcoma (PINDBORG; KRAMER, 1971).

Odontossarcoma ameloblástico – uma neoplasia similar a um sarcoma ameloblástico, mas com formação de quantidades limitadas de esmalte e dentina displásica (PINDBORG; KRAMER, 1971).

Tabela 1 – Classificação de Tumores Odontogênicos – Primeira edição publicada pela OMS.

I. Neoplasmas e outros tumores relacionados aos tecidos odontogênicos

A. Benignos

1. Ameloblastoma
2. Tumor odontogênico epitelial calcificante
3. Fibroma ameloblástico
4. Tumor odontogênico adenomatoide
5. Cisto odontogênico calcificante
6. Dentinoma
7. Fibro-odontoma ameloblástico
8. Odonto-ameloblastoma
9. Odontoma complexo
10. Odontoma composto
11. Fibroma
12. Mixoma
13. Cementomas
 - a. Cementoblastoma benigno
 - b. Fibroma cementificante
 - c. Displasia fibrosa periapical
 - d. Cementoma gigantiforme
14. Tumor neuroectodérmico melanótico da infância

B. Malignos

1. Carcinomas Odontogênicos
 - a. Ameloblastoma maligno
 - b. Carcinoma primário intraósseo
 - c. Carcinomas que podem surgir do epitélio odontogênico, incluindo aqueles que surgem dos cistos odontogênicos
 2. Sarcomas Odontogênicos
 - a. Fibrossarcoma ameloblástico
 - b. Odontosarcoma ameloblástico
-

Fonte: Pindborg e Kramer (1971).

2.1 SEGUNDA EDIÇÃO DA CLASSIFICAÇÃO DA OMS

Para a segunda edição da classificação de TOs, publicada em 1992 pela OMS no livro “Tipologia Histológica de Tumores Odontogênicos”, o texto da primeira edição foi distribuído ao painel internacional de consultores composto pelos professores Abrams, A. da Universidade do Sul da Califórnia, Los Angeles, USA; Buchner, A. da Universidade de Tel Aviv, Israel; Donath, K. da Universidade de Hamburgo, Alemanha; Esguep, A. da Universidade do Chile, Chile; Hansen, L. da Universidade da Califórnia, São Francisco, USA; Nikai, H. da Universidade de Hiroshima, Japão e Radden, B. da Universidade de Melbourne, Austrália. As sugestões de muitos outros patologistas bucais foram levadas em consideração para a preparação da nova classificação. Após o trabalho preparatório e a discussão, um esboço revisado foi enviado para três revisores e seus comentários detalhados foram de grande ajuda na preparação do texto final. Na edição publicada o título foi modificado para “Tipologia Histológica de Tumores Odontogênicos” por uma questão de uniformidade com outros volumes desta série. Os autores da segunda edição foram os professores I. R. H. Kramer do Hospital Dentário Eastman, J. J. Pindborg da Faculdade de Odontologia Royal Copenhagen, Dinamarca e o professor M. Shear da Universidade de Witwatersrand, Johannesburg, África do Sul (Kramer, Pindborg e Shear, 1992).

Na classificação de 1992 o grupo de TOs foi incluído no item “Neoplasmas e outros tumores relacionados aos tecidos odontogênicos”, e estes foram divididos em benignos e malignos, aqueles que são biologicamente malignos continuaram sendo subdivididos em carcinomas odontogênicos e sarcomas odontogênicos. Os TOs benignos foram subdivididos em 1) tumores de epitélio odontogênico sem ectomesênquima odontogênico, 2) tumores de epitélio odontogênico com ectomesênquima odontogênico, com ou sem formação de tecido dentário duro e 3) tumores de ectomesênquima odontogênico com ou sem a participação de epitélio odontogênico (KRAMER; PINDBORG; SHEAR, 1992).

Foram incluídas no grupo de tumores de epitélio odontogênico sem ectomesênquima odontogênico as seguintes lesões:

Ameloblastoma – uma neoplasia polimórfica localmente invasiva, porém de comportamento benigno, que consiste da proliferação de epitélio odontogênico, que geralmente tem um padrão folicular ou plexiforme, em meio a um estroma fibroso.

Mais de 80% dos ameloblastomas ocorrem na mandíbula, sendo mais de 70% na região de molares e ramo ascendente. Radiograficamente o ameloblastoma pode mostrar variações consideráveis. A imagem típica é de uma destruição multilocular no osso, mas ameloblastomas uniloculares podem ocorrer e o envolvimento dentário pode estar presente. São apresentados somente dois padrões microscópicos principais, o folicular e o plexiforme. Foram classificadas as seguintes variantes: o ameloblastoma desmoplásico, ameloblastoma de células basais e o queratoameloblastoma. A variante extraóssea é referida como ameloblastoma periférico (KRAMER; PINDBORG; SHEAR, 1992).

O ameloblastoma unicístico é listado separadamente e com dois padrões principais: ameloblastoma unicístico plexiforme e ameloblastoma mural. São classificadas como duas variantes celulares dos dois principais padrões dessa entidade, o padrão acantomatoso e o de células granulares (KRAMER; PINDBORG; SHEAR, 1992).

Tumor odontogênico escamoso – uma neoplasia benigna, mas localmente infiltrativa que consiste de ilhas de epitélio escamoso bem diferenciado disposto em um estroma fibroso. As ilhas de epitélio ocasionalmente mostram focos de degeneração cística central. Este tumor ocorre igualmente na mandíbula e na maxila e em alguns casos a lesão é multicêntrica. Radiograficamente, a maioria dos casos mostra uma radiolucência unilocular (KRAMER; PINDBORG; SHEAR, 1992).

Tumor odontogênico epitelial calcificante – uma neoplasia epitelial localmente invasiva caracterizada pelo desenvolvimento de estruturas intraepiteliais de natureza amiloide, que pode tornar-se calcificada. O tipo extraósseo ou periférico é descrito como uma variante dessa entidade, que parece ser menos agressiva e contém menos focos de calcificações. Dois terços dos casos acomete a mandíbula, e um terço a maxila. A prevalência na região de molares é três vezes maior do que na região de pré-molares, enquanto que nas outras regiões dos maxilares há uma predileção para a região anterior. Radiograficamente esse tumor aparece como uma área radiolúcida irregular, contendo massas radiopacas de tamanhos variados que tendem a estar próximas à coroa de um dente não erupcionado. Na periferia, uma zona radiolúcida pode ou não estar claramente demarcada e separa a lesão do osso normal. Nesta edição esse tumor recebe a sinonímia de tumor de Pindborg (KRAMER; PINDBORG; SHEAR, 1992).

Tumor odontogênico de células claras – uma neoplasia benigna e localmente invasiva. Origina-se do epitélio odontogênico e é caracterizada pela presença de lençóis e ilhas de células claras e uniformes, apresentando vacúolos. Este tumor provavelmente surge dos remanescentes da lâmina dentária ou dos restos epiteliais de Malassez. Ocorre como um tumor central na mandíbula ou na maxila, como uma lesão radiolúcida com margens pobremente definidas (KRAMER; PINDBORG; SHEAR, 1992).

No grupo de tumores de epitélio odontogênico com ectomesênquima, com ou sem formação de tecido dentário duro, foram incluídas as seguintes lesões:

Fibroma ameloblástico - uma neoplasia composta por epitélio odontogênico em proliferação em meio a um tecido ectomesenquimal celular que se assemelha à papila dentária. A localização usual é na mandíbula, especialmente na região de pré-molares. Radiograficamente o fibroma ameloblástico mostra uma radiolucência bem definida e a diferenciação com ameloblastoma pode ser impossível (KRAMER; PINDBORG; SHEAR, 1992).

Fibrodentinoma ameloblástico e fibro-odontoma ameloblástico – lesões similares ao fibroma ameloblástico, mas que mostram mudanças indutivas que levam à formação de dentina, bem como de esmalte no fibro-odontoma ameloblástico. A maioria dos fibrodentinomas é intraósseo. Ocasionalmente o epitélio contido na lesão pode ser derivado diretamente da mucosa bucal. Radiograficamente o fibrodentinoma e o fibro-odontoma ameloblástico aparecem como uma radiolucência bem definida, contendo quantidades variadas de material radiopaco (KRAMER; PINDBORG; SHEAR, 1992).

Odontoameloblastoma – uma neoplasia muito rara que inclui ectomesênquima odontogênico e epitélio odontogênico semelhante ao de um ameloblastoma, tanto em estrutura quanto em comportamento. Devido à presença de ectomesênquima odontogênico ocorrem mudanças indutivas com formação de dentina e esmalte em algumas partes do tumor. Radiograficamente o tumor se apresenta como uma radiolucência similar ao de um ameloblastoma, mas podendo apresentar áreas radiopacas no interior da lesão. O odontoameloblastoma é um tumor raro que tem estrutura e comportamento como o do ameloblastoma, mas também inclui um elemento semelhante ao do odontoma (KRAMER; PINDBORG; SHEAR, 1992; KRAMER; PINDBORG; SHEAR, 1993).

Tumor odontogênico adenomatoide – um tumor de epitélio odontogênico com a presença de estruturas semelhantes a ductos e com diferentes graus de mudanças indutivas no tecido conjuntivo. O tumor pode ser parcialmente cístico e em alguns casos a lesão sólida pode estar presente apenas na parede de um grande cisto. Acredita-se que a lesão não é uma neoplasia. A maxila é afetada duas vezes mais do que a mandíbula e a porção anterior, especialmente a região de canino, é o local mais afetado. O tumor está comumente associado a um dente retido intraósseo, podendo simular um cisto dentífero (KRAMER; PINDBORG; SHEAR, 1992).

Cisto odontogênico calcificante – uma lesão cística em que o revestimento epitelial mostra uma camada basal bem definida de células colunares. A camada subjacente de epitélio, arranjada frouxamente, pode lembrar o retículo estrelado. Massas de células epiteliais fantasmas podem estar no revestimento epitelial ou na cápsula fibrosa. Essas células epiteliais fantasmas podem tornar-se calcificadas e dentina displásica pode ser depositada ao lado da camada basal do epitélio. Em alguns casos o cisto pode estar associado à área de maior formação de tecido dentário duro, lembrando o odontoma complexo ou composto. Radiograficamente, a lesão aparece como uma imagem radiolúcida bem definida, contendo quantidades variáveis de material radiopaco. Essa lesão ocorre usualmente intraóssea, mas também pode ocorrer em tecido mole, em áreas próximas aos dentes (KRAMER; PINDBORG; SHEAR, 1992).

Odontoma complexo – uma malformação na qual todos os tecidos dentários estão representados e bem formados, em um padrão mais ou menos desordenado. A lesão ocorre mais comumente na região de pré-molares e molares, e radiograficamente a lesão começa como uma radiolucência bem definida, na qual ocorre uma deposição progressiva de material radiopaco de natureza nodular (KRAMER; PINDBORG; SHEAR, 1992).

Odontoma composto – uma malformação na qual todos os tecidos dentários estão representados em um padrão mais ordenado do que no odontoma complexo, desta maneira a lesão consiste em muitas estruturas semelhante a dentes. A maioria dessas estruturas não se assemelha morfológicamente a um dente da dentição normal, mas em cada estrutura contém esmalte, dentina, cemento e polpa. A distinção entre os odontomas complexo e composto é arbitrária, baseando-se em uma preponderância de dentículos bem organizados contra a preponderância de

tecidos dentários desorganizados, em vez de em qualquer diferença absoluta (KRAMER; PINDBORG; SHEAR, 1992).

No grupo de tumores de ectomesênquima odontogênico com ou sem a participação de epitélio odontogênico foram incluídas as seguintes lesões:

Fibroma odontogênico – uma neoplasia fibroblástica contendo quantidades variáveis de epitélio odontogênico de aparência inativa. Existem lesões extraósseas (fibroma odontogênico periférico) e essas possuem padrões semelhantes aos das lesões intraósseas. Às vezes a proliferação do epitélio odontogênico é tão marcante que pode ser difícil distinguir essa lesão de um ameloblastoma periférico (KRAMER; PINDBORG; SHEAR, 1992).

Mixoma – uma neoplasia localmente invasiva, consistindo de células angulares e arredondadas dispostas em um abundante estroma mixoide, que tem por sinonímia o termo mixoma odontogênico. Dependendo da quantidade de fibras colágenas na lesão este pode ser chamado de mixofibroma. Radiograficamente o mixoma mostra múltiplas áreas radiolúcidas de vários tamanhos, separadas por septos ósseos retos ou curvos (aparência de bolhas de sabão). Essa imagem pode ser indistinguível a de um ameloblastoma (KRAMER; PINDBORG; SHEAR, 1992).

Cementoblastoma benigno – possui como sinonímia os termos cementoblastoma e cementoma verdadeiro. Uma neoplasia caracterizada pela formação de tecido semelhante ao cimento contendo um grande número de linhas de reversão e apresentando desmineralização na periferia da massa ou na área onde o crescimento é mais ativo. O cementoblastoma benigno ocorre quase sempre na região de pré-molares e molares, afetando mais comumente a mandíbula do que a maxila. Radiograficamente, o tumor é bem definido, e a parte radiopaca central é comumente envolta por uma zona radiolúcida de largura uniforme. Usualmente a raiz do dente associado é encurtada por reabsorção e o tecido duro do tumor pode estar fundido à raiz (KRAMER; PINDBORG; SHEAR, 1992).

Na segunda edição o grupo de tumores odontogênicos malignos foi subdividido em carcinomas odontogênicos e sarcomas odontogênicos. Ao primeiro grupo foram incluídos o ameloblastoma maligno, o carcinoma primário intraósseo, as variantes malignas de diferentes tumores odontogênicos epiteliais e as transformações malignas de cistos odontogênicos (KRAMER; PINDBORG; SHEAR, 1992).

Ameloblastoma maligno – uma neoplasia que possui o padrão de um ameloblastoma e que mostra características celulares de malignidade no crescimento primário e/ou em qualquer crescimento metastático. Tumores que reúnem esses critérios podem surgir como resultado de uma transformação maligna em um ameloblastoma pré-existente, ou possivelmente, como um ameloblastoma maligno primário não precedido por um ameloblastoma comum (KRAMER; PINDBORG; SHEAR, 1992).

Carcinoma primário intraósseo – um carcinoma de células escamosas que se origina nos maxilares sem relação inicial com a mucosa bucal, e presumivelmente desenvolve-se dos remanescentes de epitélio odontogênico (KRAMER; PINDBORG; SHEAR, 1992).

Variantes malignas de diferentes tumores odontogênicos epiteliais – há pouca evidência sobre variantes malignas do cisto odontogênico calcificante, do tumor odontogênico epitelial calcificante e do tumor odontogênico de células claras. É conhecida a ocorrência de tumores que apresentam características do cisto odontogênico calcificante, incluindo números variáveis de células fantasmas, e que também apresentam características celulares e um padrão infiltrativo sugestivo de malignidade. Este tumor é referido nesta edição como carcinoma odontogênico de células fantasmas, como uma variante do cisto odontogênico calcificante (KRAMER; PINDBORG; SHEAR, 1992).

Transformação maligna de cistos odontogênicos – apesar de ter sido sugerido que os cistos odontogênicos queratinizados são mais suscetíveis para transformação maligna do que os não queratinizados, isso não é comprovado, e se ocorrer é muito raro (KRAMER; PINDBORG; SHEAR, 1992).

No grupo dos sarcomas odontogênicos foram incluídos nesta segunda edição o fibrosarcoma ameloblástico, o fibrodentinosarcoma ameloblástico/fibro-odontosarcoma ameloblástico, e o carcinossarcoma odontogênico, definidos da seguinte forma:

Fibrosarcoma ameloblástico – apresenta como sinonímia o termo sarcoma ameloblástico e é definido como uma neoplasia com uma estrutura similar ao de um fibroma ameloblástico, com seu componente mesodérmico apresentando características de um sarcoma (KRAMER; PINDBORG; SHEAR, 1992).

Fibrodentinosarcoma ameloblástico e fibro-odontosarcoma ameloblástico – neoplasia similar ao fibrosarcoma ameloblástico e com formação limitada de dentina

displásica e de esmalte em relação ao fibro-odontosarcoma ameloblástico (KRAMER; PINDBORG; SHEAR, 1992).

Carcinossarcoma odontogêncio – uma neoplasia muito rara que apresenta um padrão similar ao de um fibrossarcoma ameloblástico e que mostra no seu componente epitelial e ectomesenquimal características celulares de malignidade (KRAMER; PINDBORG; SHEAR, 1992).

Tabela 2 – Classificação de Tumores Odontogênicos – Segunda edição publicada pela OMS.

1. Neoplasmas e outros tumores relacionados aos tecidos odontogênicos	
<hr/>	
1.1 Benignos	
1.1.1 Epitélio odontogênico sem ectomesênquima odontogênico	
1.1.1.1	Ameloblastoma
1.1.1.2	Tumor odontogênico escamoso
1.1.1.3	Tumor odontogênico epitelial calcificante
1.1.1.4	Tumor odontogênico de células claras
1.1.2 Epitélio Odontogênico com ectomesênquima odontogênico, com ou sem a formação de tecido duro dentário	
1.1.2.1	Fibroma ameloblástico
1.1.2.2	Fibrodentinoma ameloblástico e fibro-odontoma ameloblástico
1.1.2.3	Odontoameloblastoma
1.1.2.4	Tumor odontogênico adenomatoide
1.1.2.5	Cisto odontogênico calcificante
1.1.2.6	Odontoma complexo
1.1.2.7	Odontoma composto
1.1.3 Ectomesênquima odontogênico com ou sem a participação do epitélio odontogênico	
1.1.3.1	Fibroma odontogênico
1.1.3.2	Mixoma
1.1.3.3	Cementoblastoma benigno
1.2 Malignos	
1.2.1 Carcinomas Odontogênicos	
1.2.1.1	Ameloblastoma maligno
1.2.1.2	Carcinoma primário intraósseo
1.2.1.3	Variantes malignas de outros tumores odontogênicos epiteliais
1.2.1.4	Transformação maligna de cistos odontogênicos
1.2.2 Sarcomas odontogênicos	
1.2.2.1	Fibrosarcoma ameloblástico
1.2.2.2	Fibrodentinosarcoma ameloblástico e fibro-odontosarcoma ameloblástico
1.2.3	Carcinosarcoma odontogênico

2.2 TERCEIRA EDIÇÃO DA CLASSIFICAÇÃO DA OMS

A classificação de TOs proposta pela OMS em 2005 foi publicada no livro “Pathology & Genetics - Head and Neck Tumours”. A Classificação da OMS de Tumores de Cabeça e Pescoço apresentados neste livro reflete os pontos de vista de um Grupo de Trabalho que se reuniu para uma Conferência Editorial e de Consenso em Lyon, França, de 16 a 19 de julho de 2003 (BARNES, 2005).

Nesta edição os TOs foram definidos como um grupo de lesões heterogêneas que variam de proliferações de tecido hamartomatoso ou não neoplásico a neoplasias benignas e tumores malignos com potencial metastático (BARNES, 2005).

Na classificação de 2005 o grupo de TOs foi incluído no item “Neoplasias e lesões semelhantes a tumores originados dos tecidos odontogênicos e dos ossos maxilares” e estes foram divididos em benignos e malignos; aqueles que são biologicamente malignos continuaram sendo subdivididos em carcinomas odontogênicos e sarcomas odontogênicos. Nesta edição os TOs benignos também continuaram sendo subdivididos em tumores de epitélio odontogênico sem ectomesênquima odontogênico; tumores de epitélio odontogênico com ectomesênquima odontogênico, com ou sem formação de tecido duro e tumores de ectomesênquima e/ou mesênquima odontogênico com ou sem a participação de epitélio odontogênico (TABELA 3) (BARNES, 2005).

Nesta edição, as lesões relacionadas aos ossos também foram incluídas no item “Neoplasias e lesões semelhantes a tumores originados dos tecidos odontogênicos e dos ossos maxilares”, e juntamente com os TOs foram citadas e descritas as seguintes lesões: fibroma ossificante, displasia fibrosa, displasia óssea, lesão central de células gigantes, querubismo, cisto ósseo aneurismático e cisto ósseo simples (BARNES, 2005).

Nesta edição, foram incluídas no grupo de tumores de epitélio odontogênico sem ectomesênquima odontogênico os ameloblastomas: sólido/tipo multicístico, extraósseo/tipo periférico, desmoplásico, unicístico; o tumor odontogênico escamoso; o tumor odontogênico epitelial calcificante; o tumor odontogênico adenomatoide e o tumor odontogênico queratocístico, que foram descritas da seguinte maneira:

Ameloblastoma sólido/tipo multicístico – um tumor odontogênico epitelial dos maxilares localmente invasivo e de crescimento lento, com alta taxa de recorrência se não for removido adequadamente, mas com praticamente nenhuma tendência de metástase. Os termos ameloblastoma convencional e ameloblastoma intraósseo clássico são apresentados nesta edição como sinonímia desta lesão. São apresentados dois padrões microscópicos básicos para o ameloblastoma sólido multicístico: o folicular e o plexiforme. O padrão folicular consiste em ilhas do epitélio odontogênico dentro de um estroma fibroso. Tipicamente, as células basais dessas ilhas são colunares, hiper Cromáticas e alinhadas em paliçada; seus núcleos são deslocados em direção oposta a membrana basal e seu citoplasma geralmente é vacuolado. As células epiteliais centrais podem estar dispostas de forma frouxa, lembrando o retículo estrelado. O padrão plexiforme contém células basais dispostas em cordões anastomosantes, e um estroma geralmente delicado, muitas vezes com degeneração semelhante a cisto. Tumores pequenos podem ser assintomáticos, mas comumente podem apresentar tumefação de tamanho variável nos maxilares. A dor ou a parestesia são raras. Radiograficamente podem se apresentar como radiolucências multiloculares ou uniloculares que se assemelham a cistos e podem revelar margens escleróticas. Um dente não erupcionado pode estar associado ao tumor e a reabsorção das raízes dos dentes adjacentes é comum. O diagnóstico definitivo não pode ser feito de forma imaginológica, uma vez que são semelhantes às exibidas pelo tumor odontogênico quererocístico ou mixoma. Aproximadamente 80% desses tumores ocorrem na mandíbula, com uma predileção marcante para a região posterior e a maioria dos casos na maxila também ocorre na região posterior (BARNES, 2005).

Ameloblastoma extraósseo/tipo periférico – é a contrapartida extraóssea do ameloblastoma intraósseo sólido/multicístico. Os termos ameloblastoma de tecido mole, ameloblastoma original de mucosa e ameloblastoma de gengiva são apresentados como sinonímias dessa entidade. É um tumor de crescimento indolor, firme e exofítico com uma superfície lisa ou papilar. A mandíbula é mais afetada que a maxila, com uma relação de 2,4:1. Microscopicamente o ameloblastoma extraósseo consiste em epitélio odontogênico com os mesmos tipos e padrões celulares observados no ameloblastoma sólido (BARNES, 2005).

Ameloblastoma tipo desmoplásico – possui como sinonímia o termo ameloblastoma com desmoplasia pronunciada, e apresenta-se como uma variante

do ameloblastoma com características clínicas, imaginológicas e microscópicas específicas. Afeta igualmente a mandíbula e a maxila, sendo encontrado predominantemente na região anterior da mandíbula. Um aumento volumétrico indolor nos maxilares representa a principal queixa inicial. Não foi relatada uma variante extraóssea do ameloblastoma desmoplásico. Radiograficamente, cerca de 50% desses tumores mostram imagens radiolúcidas e radiopacas misturadas, com margens difusas, sugerindo uma lesão fibro-óssea (BARNES, 2005).

Ameloblastoma tipo unicístico – representa uma variante do ameloblastoma, apresentando-se como um cisto, podendo também ser referido como ameloblastoma cistogênico. Mais de 90% dos casos envolvem a mandíbula, geralmente a região posterior. Alguns casos são assintomáticos, às vezes como uma tumefação. Até 80% estão associados a um terceiro molar inferior não irrompido. A lesão apresenta-se radiograficamente como uma radiolucência unilocular bem delimitada. O diagnóstico radiográfico e clínico é frequentemente de um cisto dentígeno. Existem duas variantes histopatológicas, a variante luminal que é uma lesão cística revestida por epitélio ameloblastomatoso e extensões intralumínicas podem estar presentes e geralmente exibem um padrão epitelial plexiforme e sem infiltração tumoral na parede fibrosa e a variante mural, quando a parede do cisto é infiltrada por um epitélio ameloblastomatoso que exibe um padrão folicular ou plexiforme. Às vezes, ambas as variantes podem ocorrer na mesma lesão. A variante mural pode ser confundida com cistos dentígeros ou folículos dentários contendo restos de epitélio odontogênico, porém sem apresentar as características histológicas típicas de um ameloblastoma (BARNES, 2005).

Tumor odontogênico escamoso – uma neoplasia benigna, mas localmente infiltrativa, que consiste de ilhas de epitélio escamoso bem diferenciado disposto em um estroma fibroso. Geralmente este tumor é intraósseo e provavelmente se desenvolve no ligamento periodontal entre as raízes dos dentes permanentes em irrompimento. A mandíbula é afetada mais frequentemente do que a maxila. Mobilidade dos dentes, dor local, tumefação, expansão óssea ou eritema gengival leve podem ser observados. Radiograficamente, uma radiolucência unilocular ou triangular entre as raízes dos dentes adjacentes é notada. Tumores extensos podem apresentar um padrão multilocular (BARNES, 2005).

Tumor odontogênico epitelial calcificante – é uma neoplasia odontogênica epitelial localmente invasiva, caracterizada pela presença de material amiloide que

pode tornar-se calcificado. As lesões periféricas são descritas como ocorrendo geralmente na gengiva anterior. Pode ser referido como tumor de Pindborg. O tumor apresenta-se como uma massa expansível assintomática de crescimento lento. As lesões gengivais periféricas são massas firmes e assintomáticas. Radiograficamente a maioria desses tumores mostra imagens radiolúcidas e radiopacas misturadas, mas pode apresentar variações consideráveis e podem ser uniloculares ou multiloculares. Em cerca de metade dos casos um dente não irrompido, mais frequentemente um terceiro molar inferior, está associado à lesão (BARNES, 2005).

Tumor odontogênico adenomatoide – caracterizado por um crescimento lento, mas progressivo. Composto de epitélio odontogênico em uma variedade de padrões em meio a um estroma de tecido conjuntivo maduro. Ocorre quase exclusivamente intraósseo com uma preferência pela maxila, com uma relação de 2,1:1. O tipo periférico é raro e ocorre quase exclusivamente na gengiva anterior da maxila. A maioria desses tumores é assintomática (BARNES, 2005).

Tumor odontogênico queratocístico – na edição de 2005 o queratocisto odontogênico, que anteriormente compunha o grupo de cistos odontogênicos, foi incluído no grupo de TOs, sendo referido como tumor odontogênico queratocístico. Esta entidade foi definida pela OMS, na terceira edição, como sendo um tumor benigno uni ou multicístico, intraósseo de origem odontogênica. Possui um revestimento característico de epitélio escamoso, estratificado, paraqueratinizado e apresenta um comportamento agressivo e infiltrativo. Apresenta como sinonímia os termos queratocistoma odontogênico e cisto primordial e pode ser solitário ou múltiplo. A característica clínica mais importante desse tumor é o seu potencial para um comportamento destrutivo local, sua taxa de recorrência e sua tendência à multiplicidade. A mandíbula está envolvida com mais freqüência do que a maxila (BARNES, 2005).

No grupo de tumores de epitélio odontogênico com ectomesênquima, com ou sem formação de tecido duro, foram incluídas as seguintes lesões:

Fibroma ameloblástico/fibrodentinoma – consistem em ectomesênquimas odontogênicos que se assemelham à papila dentária com a presença de lençóis e ninhos de epitélio semelhantes à lâmina dentária de um órgão do esmalte. Nenhum tecido dentário duro está presente. Se houver formação de dentina, a lesão é referida como fibrodentinoma ameloblástico. A maioria dos casos se apresenta como uma tumefação indolor ou é descoberta devido a distúrbios da erupção dentária.

Radiograficamente o tumor apresenta-se como uma radiolucência, muitas vezes associada a um dente mal posicionado. Ocorre principalmente na mandíbula posterior (BARNES, 2005).

Fibro-odontoma ameloblástico – um tumor que apresenta as características microscópicas do fibroma ameloblástico, em conjunto com a presença de dentina e esmalte. É frequentemente assintomático e pode ser detectado devido à falha no irrompimento dentário. Radiograficamente exhibe uma radiolucência unilocular ou multilocular bem circunscrita com diferentes níveis de radiopacidade, dependendo da extensão da mineralização. Está frequentemente associado a um dente não irrompido (BARNES, 2005).

Odontoma complexo – uma malformação semelhante a um tumor (hamartoma) em que esmalte e dentina, e às vezes cimento, estão presentes. Apresenta como sinonímia o termo odontoma composto complexo. São lesões indolores e de crescimento lento e que é interrompido quando os tecidos estão completamente amadurecidos, atingindo até 6 cm de diâmetro. A maioria das lesões mede menos de 3 cm de diâmetro. Os dentes adjacentes podem ser deslocados e a impaction de um dente permanente é uma descoberta comum. Radiograficamente aparece como radiopacidade esférica ou ovoide, delimitada por uma zona radiolúcida, que pode ser mais ampla em um odontoma complexo em desenvolvimento (BARNES, 2005).

Odontoma composto – uma malformação semelhante a tumor (hamartoma), com vários dentes. São lesões indolores e de crescimento lento e quando totalmente amadurecido, o desenvolvimento cessa. O tamanho geralmente varia entre 1 e 2 cm de diâmetro. Radiograficamente aparece como uma coleção de estruturas dentárias delimitada por uma zona radiolúcida. Os dentes adjacentes podem ser deslocados, mas não são reabsorvidos. Podem ocorrer em qualquer área dos maxilares, mas predomina na região anterior da maxila. Lesões periféricas podem se desenvolver inteiramente nos tecidos moles gengivais, mas são raras (BARNES, 2005).

Odontoameloblastoma – combina características do ameloblastoma com as de um odontoma. Os termos odontoma ameloblástico e odontoblastoma são apresentados como sinonímia. Os sinais de apresentação podem incluir expansão óssea, reabsorção radicular, deslocamento dentário e dor ocasional. Radiograficamente aparece como uma lesão radiolúcida unilocular ou multilocular, em que podem ser identificadas quantidades variáveis de material radiopaco. Na

maioria dos casos está associada a dentes não irrompidos, e ocorre igualmente na mandíbula e na maxila. O componente epitelial consiste em ilhas e cordões de epitélio odontogênico que demonstram padrões foliculares e plexiformes, típicos do ameloblastoma. O tumor mostra uma quantidade variável de tecido celular mieloide adjacente ao epitélio, onde os tecidos dentários mineralizados são formados como nos odontomas (BARNES, 2005).

Tumor odontogênico cístico calcificante – apresenta como sinonímia os termos cisto odontogênico calcificante queratinizado e cisto de Gorlin, e é uma neoplasia cística benigna de origem odontogênica, caracterizada pela presença de um epitélio semelhante ao de um ameloblastoma com células fantasmas que podem se calcificar. Pode ser intraósseo ou extraósseo, como uma tumefação indolor e radiograficamente os tumores intraósseos são geralmente vistos como radiolúcências uniloculares com uma margem bem circunscrita. Em cerca de 50% dos casos pode-se encontrar uma quantidade variável de material radiopaco. A reabsorção radicular é comum, assim como a divergência das raízes. Um dente não irrompido está associado em um terço dos casos. Os casos extraósseos apresentam-se como massas elevadas de coloração rósea a avermelhadas, circunscritas, de superfície lisa, medindo até 4 cm de diâmetro. Este tumor afeta igualmente a maxila e a mandíbula (BARNES, 2005).

Tumor dentinogênico de células fantasmas – apresenta como sinonímia os termos tumor dentinogênico de células fantasmas calcificante, tumor odontogênico de células fantasmas, tumor odontogênico epitelial de células fantasmas e dentinoameloblastoma. É uma neoplasia localmente invasiva caracterizada por ilhas de células epiteliais semelhantes às de um ameloblastoma em um estroma de tecido conjuntivo maduro. Uma queratinização aberrante pode ser encontrada na forma de células fantasmas em associação com quantidades variáveis de dentina displásica. Geralmente é assintomático, podendo apresentar expansão óssea e, em alguns casos, reabsorção da cortical com extensão para os tecidos moles. Este tumor pode causar mobilidade e deslocamento dos dentes adjacentes e as radiografias mostram uma aparência de radiolúcida a mista (radiolúcida/radiopaca), dependendo da quantidade de calcificação presente no tumor. A maioria é unilocular e a reabsorção de dentes adjacentes é um achado comum. A variante extraóssea ocorre e mostra predileção pelas regiões anteriores dos maxilares, e é geralmente assintomática.

Essa variante se apresenta como um nódulo sésil, às vezes pediculado, exofítico na mucosa gengival ou alveolar (BARNES, 2005).

No grupo de tumores de ectomesênquima odontogênico com ou sem a participação de epitélio odontogênico foram incluídas as seguintes lesões:

Fibroma odontogênico – uma neoplasia rara, caracterizada por quantidades variáveis de epitélio odontogênico de aparência inativa, disposto em um estroma maduro e fibroso. Podem distinguir-se duas variantes: o tipo intraósseo ou central e o tipo extraósseo ou periférico. O tipo rico em epitélio apresenta uma tumefação progressiva sem dor, muitas vezes com expansão da cortical. Em 50% dos casos, o tumor aparece como uma área radiolúcida unilocular com margens frequentemente escleróticas bem delimitadas. Raramente a ocorrência de material calcificado pode produzir uma aparência radiográfica mista (radiolúcida/radiopaca). Os dentes adjacentes podem ser deslocados e alguns tumores podem estar associados à coroa de um dente não irrompido (BARNES, 2005).

Mixoma – pode também ser denominada de mixofibroma odontogênico, sendo definida como uma neoplasia intraóssea caracterizada pela presença de células estreladas e fusiformes, embebidas em uma abundante matriz extracelular mucoide ou mixoide. Quando há uma quantidade relativamente grande de fibras colágenas evidentes, o termo mixofibroma pode ser utilizado. Os tumores grandes causam expansão indolor e perfuração da cortical óssea. Radiograficamente aparecem como uma radiolucência unilocular ou multilocular, às vezes mostrando uma aparência de "bolhas de sabão" ou "favos de mel", ocasionalmente com septos finos. As margens do tumor são geralmente bem definidas, mas podem se apresentar mal definidas ou difusas. O deslocamento e a reabsorção das raízes dos dentes adjacentes podem ocorrer. Dois terços dos mixomas estão localizados na mandíbula, comumente nas regiões de molares, e as lesões na maxila tendem a obliterar os seios maxilares como característica inicial (BARNES, 2005).

Cementoblastoma – uma neoplasia caracterizada pela formação de tecido semelhante ao cimento junto à raiz de um dente. O achado clínico mais comum é uma tumefação dolorosa e a vitalidade do dente envolvido permanece intacta. A parestesia do lábio inferior ou fratura patológica da mandíbula raramente são relatadas. Radiograficamente o tumor é bem definido e se apresenta na maioria dos casos como uma imagem mista (radiolúcida/radiopaca) circundada por uma fina área radiolúcida. A reabsorção da raiz, a perda do contorno da raiz e a obliteração

do espaço do ligamento periodontal do dente associado são achados comuns. A maioria dos cementoblastomas está localizado na mandíbula, particularmente relacionado ao primeiro molar permanente (BARNES, 2005).

Na terceira edição o grupo de tumores odontogênicos malignos continuou sendo subdividido pela OMS em carcinomas odontogênicos e sarcomas odontogênicos. No grupo de carcinomas odontogênicos foi incluída uma quantidade maior de lesões, com algumas modificações de nomenclatura. Seguem as lesões e suas respectivas definições dadas pela OMS em 2005:

Ameloblastoma metastático – o ameloblastoma metastático é um ameloblastoma que metastatiza apesar de uma aparência microscópica benigna. O ameloblastoma metastático não mostra características específicas diferentes dos ameloblastomas que não causam metástase. Portanto, esse diagnóstico só pode ser feito em retrospectiva, após a ocorrência de depósitos metastáticos. Assim, é o comportamento clínico e não a microscopia que justifica o diagnóstico de ameloblastoma metastático (BARNES, 2005).

Carcinoma ameloblástico tipo primário – o carcinoma ameloblástico é uma neoplasia maligna odontogênica primária, rara e que combina as características microscópicas do ameloblastoma com a atipia celular. Este será o diagnóstico, mesmo na ausência de metástases. Aproximadamente dois terços dos carcinomas ameloblásticos envolvem a mandíbula, mais na região posterior. Radiograficamente se apresenta como radiolucências mal definidas ou com margens irregulares. A expansão da cortical, muitas vezes com sua perfuração, pode estar presente, bem como infiltração em estruturas adjacentes (BARNES, 2005).

Carcinoma ameloblástico tipo secundário (desdiferenciado) intraósseo – o carcinoma ameloblástico surge em um ameloblastoma benigno preexistente. O termo "ameloblastoma desdiferenciado" tem sido aplicado quando as características morfológicas do ameloblastoma típico são observadas. Isso, por sua vez, o distingue do ameloblastoma metastático, uma vez que a atípia celular não é uma característica desta entidade. O termo carcinoma ex-ameloblastoma intraósseo é utilizado como sinonímia (BARNES, 2005).

Carcinoma ameloblástico tipo secundário (desdiferenciado) periférico – possuindo como sinonímia o termo carcinoma ex-ameloblastoma periférico, esta é uma transformação de um ameloblastoma extraósseo periférico pré-existente. Os

casos chamados anteriormente de carcinomas de células basais intraorais, (gengiva) também podem ser considerados nesta categoria (BARNES, 2005).

Carcinoma de células escamosas intraósseo primário tipo sólido - o carcinoma de células escamosas intraósseo primário (CCEIOP) é derivado de restos epiteliais odontogênicos, tendo como sinonímia o termo carcinoma epidermoide intra-alveolar primário. As subcategorias de CCEIOP incluem um tumor sólido que invade os espaços da medula e induz a reabsorção óssea, o carcinoma espinocelular decorrente do revestimento de um cisto odontogênico e um carcinoma espinocelular em associação com outros tumores odontogênicos epiteliais benignos. Quando o tumor destrói o córtex e se funde com a mucosa superficial, pode ser difícil distinguir entre um CCEIOP e um verdadeiro carcinoma decorrente da mucosa bucal. A maioria dos casos é assintomático, e é descoberto incidentalmente durante as radiografias dentárias de rotina. A invasão perineural do nervo alveolar inferior produzirá parestesia do lábio. O CCEIOP é mais frequentemente encontrado na região posterior e corpo da mandíbula, e na maxila o segmento anterior é mais afetado (BARNES, 2005).

Carcinoma de células escamosas intraósseo primário derivado de um tumor odontogênico queratocístico – um carcinoma de células escamosas originado dentro dos maxilares, sem conexão com a mucosa bucal, na presença de um tumor odontogênico queratocístico. As lesões precoces geralmente são insidiosas, geralmente se apresentando como um cisto odontogênico benigno. O diagnóstico de carcinoma é feito após exame microscópico. Em outros, os sintomas locais relacionam-se aos efeitos da lesão em locais específicos, isto é, dor, tumefação, mobilidade dos dentes e parestesia. As lesões no estágio avançado da doença frequentemente aparecem como crescimentos malignos com ulceração. A linfadenopatia regional também pode estar presente. Radiograficamente as lesões precoces são frequentemente indistinguíveis de qualquer cisto odontogênico. Em algumas, as margens do defeito radiolúcido aparecem irregulares. As lesões tardias são obviamente destrutivas. Uma aparência multilocular com destruição cortical e extensão para os tecidos moles caracteriza essas neoplasias tardias. A mandíbula está envolvida muito mais frequentemente do que a maxila (BARNES, 2005).

Carcinoma de células escamosas intraósseo primário derivado de cistos odontogênicos – um carcinoma de células escamosas que surge dentro dos maxilares sem conexão com a mucosa bucal e na presença de um cisto

odontogênico diferente do tumor odontogênico queratocístico. A maioria ocorre na mandíbula com sintomatologia dolorosa e parestesia do lábio inferior. O aspecto radiográfico pode imitar qualquer tipo de cisto odontogênico (BARNES, 2005).

Carcinoma odontogênico de células claras – uma neoplasia maligna caracterizada pela presença de lençóis e ilhotas de células claras e vacuoladas. Geralmente causa tumefação e mobilidade dentária. O crescimento agressivo do tumor resulta em uma radiolucência mal definida. A mandíbula é mais afetada que a maxila (BARNES, 2005).

Carcinoma odontogênico de células fantasmas – é um tumor odontogênico epitelial maligno com características de um tumor odontogênico cístico calcificante e/ou de um tumor dentinogênico de células fantasmas. Possui como sinonímia os seguintes termos: carcinoma odontogênico de células fantasmas calcificante, tumor odontogênico epitelial maligno de células fantasmas, carcinoma originado em um cisto odontogênico calcificante, tumor odontogênico epitelial de células fantasmas agressivo, cisto odontogênico calcificante maligno e tumor odontogênico maligno de células fantasmas calcificante. As características clínicas inclui tumefação, muitas vezes com parestesia. A imagem radiográfica mostra uma radiolucência osteolítica mal delimitada com a presença de algum material radiopaco. O deslocamento das raízes dos dentes é comum e, ocasionalmente, observa-se a impactação dentária e a reabsorção radicular. Grandes lesões na maxila podem em muitos casos destruir a parede do seio, infiltrar as cavidades nasais e orbitais e se estender às estruturas adjacentes. O tumor ocorre mais comumente na maxila (BARNES, 2005).

No grupo dos sarcomas odontogênicos foram incluídos nesta edição o fibrossarcoma ameloblástico e o fibrodentino e fibro-odontosarcoma ameloblástico, os quais foram definidos da seguinte forma:

Fibrossarcoma ameloblástico – um tumor odontogênico com um componente epitelial benigno e um componente ectomesenquimal maligno. É considerada a contraparte maligna do fibroma ameloblástico e pode ser referido como sarcoma ameloblástico. Normalmente apresenta-se como uma radiolucência intraóssea expansiva com margens indefinidas. A tumefação e a dor são achados comuns. A parestesia é observada e a mandíbula é mais comumente afetada, principalmente na região posterior. Quando ocorre na maxila, a região posterior é o local mais comum. Apenas um caso de fibroma ameloblástico periférico foi publicado (BARNES, 2005).

Fibrodentino e fibro-odontosarcoma ameloblástico – um tumor com características microscópicas de um fibrossarcoma ameloblástico, juntamente com dentina displásica e/ou esmalte. Podendo também ser referido como dentinosarcoma ameloblástico, odontosarcoma ameloblástico, sarcoma ameloblástico e sarcoma odontogênico. A maioria dos casos se apresenta-se como um crescimento lento com sensação dolorosa. Radiograficamente, as lesões são radiolúcidas, às vezes multiloculares com margens mal definidos. Uma ou mais opacidades estão presentes, o que representa os componentes do tecido duro (BARNES, 2005).

Tabela 3 - Classificação de Tumores Odontogênicos - Terceira edição publicada pela OMS.
(continua)

I. Tumores malignos
<p>A. Carcinomas odontogênicos</p> <ol style="list-style-type: none"> 1. Ameloblastoma metastático 2. Carcinoma ameloblástico – Tipo primário 3. Carcinoma ameloblástico – Tipo secundário (indiferenciado) intraósseo 4. Carcinoma ameloblástico – Tipo secundário (indiferenciado) periférico 5. Carcinoma de células escamosas primário intraósseo – Tipo sólido 6. Carcinoma de células escamosas primário intraósseo derivado de um tumor odontogênico queratocístico 7. Carcinoma odontogênico de células claras 8. Carcinoma odontogênico de células fastasmas <p>B. Sarcomas odontogênicos</p> <ol style="list-style-type: none"> 1. Fibrosarcoma ameloblástico 2. Fibrodentino e fibro-odontosarcoma ameloblástico
II. Tumores benignos

Tabela 3 - Classificação de Tumores Odontogênicos - Terceira edição publicada pela OMS.
(conclusão)

- A. Epitélio odontogênico sem ectomesênquima odontogênico
 - 1. Ameloblastoma sólido – Tipo multicístico
 - 2. Ameloblastoma extraósseo – Tipo periférico
 - 3. Ameloblastoma tipo desmoplásico
 - 4. Ameloblastoma tipo unicístico
 - 5. Tumor odontogênico escamoso
 - 6. Tumor odontogênico epitelial calcificante
 - 7. Tumor odontogênico adenomatoide
 - 8. Tumor odontogênico queratocístico
 - B. Epitélio Odontogênico com ectomesênquima odontogênico, com ou sem a formação de tecido duro
 - 1. Fibroma ameloblástico
 - 2. Fibrodentinoma ameloblástico
 - 3. Fibro-odontoma ameloblástico
 - 4. Odontoma
 - a. Odontoma tipo complexo
 - b. Odontoma tipo composto
 - 5. Odontoameloblastoma
 - 6. Tumor odontogênico cístico calcificante
 - 7. Tumor dentinogênico de células fantasmas
 - C. Mesênquima e/ou ectomesênquima odontogênico com ou sem a participação do epitélio odontogênico
 - 1. Fibroma odontogênico
 - 2. Mixoma odontogênico/ mixofibroma
 - 3. Cementoblastoma
-

Fonte: Barnes, (2005).

2.3 QUARTA EDIÇÃO DA CLASSIFICAÇÃO DA OMS

A quarta edição da classificação dos tumores de cabeça e pescoço realizada pela OMS foi publicada em janeiro de 2017 no livro “Pathology & Genetics - Head and Neck Tumours”. Como todas as classificações, o produto final foi um consenso de especialistas convidados de todo o mundo com vasta experiência em cistos e tumores odontogênicos, além de patologia óssea. Muitas mudanças foram avaliadas e incluídas para uma classificação de consenso para a comunidade mundial de patologistas de cabeça e pescoço para o diagnóstico de cistos e tumores odontogênicos, bem como de tumores ósseos (EL-NAGGAR, 2017).

Nesta última edição os tumores odontogênicos foram definidos como tumores raros, por constituírem apenas 1% de todos os tumores bucais, e como entidades benignas que em alguns casos pode apresentar um comportamento agressivo e alta taxa de recorrência (EL-NAGGAR, 2017).

Na classificação de 2017 o grupo de TOs foi incluído no item “Tumores odontogênicos e dos ossos maxilofaciais”, sendo que aqueles que são biologicamente malignos foram subdivididos em carcinomas odontogênicos, carcinosarcoma odontogênico e sarcomas odontogênicos. E os tumores odontogênicos benignos foram subdivididos em tumores de epitélio odontogênico, tumores de epitélio odontogênico e mesênquima odontogênico e tumores mesênquimais (TABELA 4) (EL-NAGGAR, 2017).

Nesta edição outras lesões também foram incluídas no item “Tumores odontogênicos e dos ossos maxilofaciais”: os cistos odontogênicos de origem inflamatória, os cistos odontogênicos do desenvolvimento e os não odontogênicos, os tumores malignos e benignos dos ossos maxilofacias e cartilagens, as lesões fibro-ósseas e osteocondromatosas, os cistos ósseos e a lesão de células gigantes, e por fim os tumores hematolinfoides (EL-NAGGAR, 2017).

No grupo de tumores de epitélio odontogênico, constam o ameloblastoma, o ameloblastoma tipo unicístico, o ameloblastoma extraósseo/tipo periférico, o ameloblastoma metastático, o tumor odontogênico escamoso, o tumor odontogênico epitelial calcificante e o tumor odontogênico adenomatoide, descritos da seguinte maneira:

Ameloblastoma – uma neoplasia odontogênica epitelial intraóssea benigna de crescimento progressivo, caracterizada por expansão e tendência para recorrência

local quando não removida adequadamente. Os termos ameloblastoma convencional e ameloblastoma intraósseo clássico e ameloblastoma sólido/multicístico são apresentados nesta edição como sinonímia desta lesão. O tipo microscópico folicular foi apresentado como sendo o mais comum, caracterizado com uma porção epitelial semelhante ao componente epitelial do órgão do esmalte em um estroma fibroso; as células periféricas são colunares a cuboidais se assemelhando a ameloblastos, os núcleos se apresentam hipercromáticos e dispostos com polaridade reversa, e o componente central lembra o retículo estrelado do órgão do esmalte, com as células angulares arranjadas frouxamente, podendo sofrer degeneração cística. O segundo tipo mais comum é o plexiforme, composto por cordões anastomosados de epitélio ameloblastomatoso com um retículo estrelado discreto e degeneração cística do estroma. Outros tipos microscópicos incluem o acantomatoso, o granular e o basoloide. O ameloblastoma desmoplásico foi descrito como um tipo que consiste em células periféricas cilíndricas a planas com células centrais fusiformes e um estroma densamente colagenizado com possível metaplasia óssea. Nesta edição os autores citam a possibilidade de um ameloblastoma surgir em associação com o odontoma, essa situação é descrita como sendo rara e quando ocorre, historicamente tem sido referido como odontoameloblastoma. A manifestação clínica inicial descrita é de uma expansão lenta que pode apresentar um crescimento mais acelerado. Com o aumento do tamanho, as complicações incluem mobilidade dos dentes, má oclusão, dor, invasão dos tecidos moles e deformação facial. O crescimento do tumor não controlado pode ser fatal. Radiograficamente uma radiolucência multilocular com aspecto de bolhas de sabão ou favos de mel é comum, embora estas imagens não sejam consideradas patognomônicas. Uma aparência unilocular é menos comum. A expansão cortical vestibular e lingual é frequentemente observada, podendo ocorrer a reabsorção das raízes dos dentes envolvidos e a associação com um dente não irrompido. O ameloblastoma desmoplásico radiograficamente pode se apresentar como uma lesão mista, mostrando-se radiolúcida e radiopaca, imitando uma lesão fibro-óssea (EL-NAGGAR, 2017).

Ameloblastoma unicístico – é uma variante do ameloblastoma intraósseo que ocorre como uma cavidade cística única, com ou sem proliferação luminal. Localiza-se mais frequentemente na região de terceiro molar inferior e a maioria dos casos da maxila ocorre nas áreas posteriores. Clinicamente ocorre como uma expansão

óssea sem sintomatologia dolorosa, e radiograficamente se apresenta como uma radiolucência unilocular bem definida, frequentemente associada a um dente não irrompido, mais comumente um terceiro molar inferior. A reabsorção radicular é comum e a perfuração cortical está presente em aproximadamente um terço dos casos. Nesta classificação os autores descrevem dois tipos microscópicos: o luminal e o intraluminal. O tipo luminal é uma cavidade cística simples revestida por um epitélio característico de um ameloblastoma. O tipo intraluminal é caracterizado por extensões intraluminais do epitélio de revestimento, que geralmente se apresenta em um padrão plexiforme (EL-NAGGAR, 2017).

Ameloblastoma extraósseo - periférico – é uma neoplasia benigna que ocorre nos tecidos moles da gengiva ou nas áreas alveolares edêntulas, apresentando características microscópicas de um ameloblastoma. Os termos ameloblastoma de tecido mole, ameloblastoma original de mucosa e ameloblastoma de gengiva são apresentados como sinônimas. É indolor, sésil, exófitico com superfície lisa ou papilar/granular. A mucosa pode se apresentar com coloração normal ou vermelha a vermelha escura e a impressão clínica é muitas vezes de lesão reacional. Radiograficamente pode-se observar uma erosão superficial ou depressão óssea. A variante maligna desta lesão é descrita como sendo extremamente rara. A localização mais comum é o tecido mole da região retromolar da mandíbula, seguida da tuberosidade da maxila (EL-NAGGAR, 2017).

Ameloblastoma metastático – é um ameloblastoma com focos de metástases, mas com uma aparência histológica benigna. O sítio primário ocorre mais frequentemente na mandíbula do que na maxila, e a lesão primária é usualmente um ameloblastoma sólido. Os depósitos metastáticos são mais frequentes nos pulmões, seguidos dos nódulos linfáticos e ossos. O ameloblastoma metastático é definido pelo seu comportamento clínico e o diagnóstico somente pode ser feito após a ocorrência dos focos metastáticos. Microscopicamente, para o diagnóstico, ambas as lesões, devem ter características de um ameloblastoma benigno (El-Naggar, 2017).

Tumor odontogênico escamoso – é um tumor odontogênico epitelial benigno no qual as células tumorais apresentam diferenciação escamosa terminal. A maxila e a mandíbula são afetadas igualmente e há uma predileção pela maxila anterior e mandíbula posterior. A maioria dos pacientes é jovem e o tumor é assintomático, com crescimento lento e expansão óssea, dependendo de sua duração. Os dentes

podem apresentar mobilidade e radiograficamente a maioria das lesões se apresenta como uma radiolucência unilocular, apesar de lesões multiloculares já terem sido relatadas. Uma apresentação radiográfica característica é descrita pelos autores como uma radiolucência triangular entre os dentes, que mostra as divergências das raízes com a base do triângulo voltada para os ápices das raízes dentárias. A reabsorção radicular é rara, e microscopicamente o tumor consiste de ilhotas de epitélio escamoso diferenciado de várias formas e tamanhos, que ocasionalmente apresentam uma arquitetura de quebra-cabeça (EL-NAGGAR, 2017).

Tumor odontogênico epitelial calcificante – é um tumor odontogênico epitelial benigno que secreta uma proteína amiloide que tende a calcificar. Este tumor apresenta como sinônimo o termo tumor de Pindborg e cerca de 6% de todos os casos se apresentam extraósseo. Ocorre duas vezes mais na mandíbula do que a maxila e apresenta um crescimento lento com tendência a não apresentar sintomatologia dolorosa, podendo causar expansão óssea. Radiograficamente cerca de dois terços das lesões apresentam-se mistas, mas também já foram descritas lesões predominantemente radiopacas. O grau de calcificação está correlacionado com a duração da lesão, as lesões são mais frequentemente uniloculares. As margens tendem a ser bem definidas e cerca de 50% dos casos estão associadas com dentes não irrompidos. Microscopicamente exibe uma variedade de padrões arquitetônicos, que vão desde pequenas ou quase imperceptíveis ilhotas a grandes lençóis de células epiteliais. As células tendem a ser poliédricas, com um citoplasma abundante e bem definido, e as pontes intercelulares podem ser vistas em alguns tumores (EL-NAGGAR, 2017).

Tumor odontogênico adenomatoide – neoplasma epitelial benigno com estruturas semelhantes a ductos. Mais de 95% dos casos são intraósseos e são duas vezes mais comuns na maxila, mais na região anterior. Possui um potencial de crescimento limitado e são considerados por muitos como hamartomas. Invariavelmente assintomática e a expansão óssea pode ou não estar presente. Radiograficamente os tumores tendem a ser bem definidos e simétricos e podem ser indistinguíveis de um cisto dentígero, a menos que a lesão se estenda apicalmente para além da junção cemento-esmalte do dente envolvido. Os dentes são frequentemente deslocados e pode lentamente produzir expansão cortical, sendo rara a sua perfuração. Na microscopia tende a ser encapsulado e têm uma

variedade de padrões arquitetônicos, mais notadamente múltiplos nódulos de tamanhos variados de células epiteliais com pouco estroma (EL-NAGGAR, 2017).

No grupo de tumores contendo epitélio odontogênico e mesênquima odontogênico foram incluídos o fibroma ameloblástico, o tumor odontogênico primordial, o odontoma e o tumor dentinogênico de células fastasmas, e estes foram descritos da seguinte maneira:

Fibroma ameloblástico – tumor misto raro, composto de mesênquima odontogênico que se assemelha à papila dentária e de tecido epitelial que se assemelha ao epitélio odontogênico, no qual não há tecido dentário duro. A proporção da localização mandibular para a maxila é de 3,3:1, sendo a área posterior a mais comum. Geralmente é de crescimento lento e indolor e pode causar expansão óssea. Radiograficamente se apresenta usualmente como radiolucências uniloculares pequenas e bem definidas. Os tumores multiloculares estão frequentemente associados à lesões maiores. Em mais de 80% dos casos existe a associação a um dente retido, usualmente o primeiro e segundo molar permanentes. A reabsorção radicular e a perfuração da cortical são incomuns. O componente mesenquimal é mixoide e se assemelha à papila dentária de um órgão do esmalte e o componente epitelial pode demonstrar um padrão de cordões estreitos e alongados de duas camadas paralelas de células colunares e cuboidais (EL-NAGGAR, 2017).

Tumor odontogênico primordial – é um tumor composto por áreas similares à papila dentária, inteiramente cercadas por epitélio cuboidal ou colunar que lembra o epitélio interno do órgão do esmalte. É intraósseo com uma marcada predileção pela mandíbula. Radiograficamente se apresenta como uma radiolucência bem definida, associada a um dente não irrompido, mais comumente um terceiro molar inferior. A maioria é assintomático, mas pode causar expansão cortical com deslocamento e reabsorção radicular. Compõe-se de tecido fibroso frouxo contendo números variáveis de fibroblastos fusiformes e estrelares, com mínima produção de colágeno. Algumas áreas têm a aparência de tecido mesenquimatoso rico em células (EL-NAGGAR, 2017).

Odontoma – são malformações semelhantes a tumores mesênquimais e epiteliais, composto de tecido mole e tecido dentário duro. São subdivididos em odontoma composto e odontoma complexo. Embora possam ocorrer em qualquer região em torno dos dentes, os odontomas compostos localizam-se principalmente

na maxila anterior, enquanto que os odontomas complexos são mais frequentes na mandíbula posterior, seguido da maxila anterior. Os odontomas estão frequentemente associados a um dente não irrompido e são detectados em exames radiográficos de rotina. Embora sejam assintomáticos, eles podem se apresentar inflamados secundariamente devido a traumas ou irrompimento dentário, causando impactação, mau posicionamento, diastema, aplasia, malformação e desvitalização dos dentes adjacentes. Radiograficamente estão tipicamente localizados entre raízes ou sobre a coroa de um dente retido, apresentando-se como uma radiopacidade bem demarcada por uma cápsula de tecido mole e uma camada de osso adjacente. A radiopacidade do odontoma composto consiste de inúmeras estruturas dentárias, enquanto que no odontoma complexo consiste de uma massa desorganizada de tecido calcificado. O odontoma composto constitui-se de múltiplos dentes rudimentares exibindo dentina, cimento, esmalte e polpa. O tecido conjuntivo fibroso adjacente é consistente, pois o folículo dentário frequentemente está presente. Os odontomas complexos maduros consistem principalmente de dentina tubular que inclui zonas de matriz de esmalte. Raramente um ameloblastoma pode surgir em associação com um odontoma, e estes casos têm sido historicamente denominados de odontoameloblastoma (EL-NAGGAR, 2017).

Tumor dentinogênico de células fantasmas – é uma neoplasia de epitélio odontogênico, benigna, mas localmente infiltrativa. Possui uma morfologia bifásica, consistindo em uma proliferação ameloblastomatosa predominante, e um componente menos proeminente de células reticulares basaloides a estrelares. Caracteristicamente contém queratinização aberrante, apresentando um número variável de células fantasmas. Apresenta como sinonímia o termo tumor odontogênico de células fantasmas calcificante. O local intraósseo mais comum é a região posterior, com uma ligeira predileção do tumor pela mandíbula. Casos periféricos têm sido esporadicamente relatados na gengiva e na mucosa alveolar. A maioria dos pacientes teve comprometimento progressivo causado pela expansão óssea cortical. Radiograficamente, a maioria dos casos apresenta-se como lesões uniloculares, mas 22% se apresentam multiloculares e predominam as formas mistas, radiolúcida e radiopaca, ou completamente radiolúcidas (EL-NAGGAR, 2017).

O fibroma odontogênico, o mixoma odontogênico e o cementoblastoma, contituem o grupo de tumores odontogênicos benignos mesênquimais e foram definidos como a seguir:

Fibroma odontogênico – uma neoplasia rara, caracterizada por quantidades variadas de epitélio odontogênico de aparência inativa, com ou sem evidência de calcificação. Apresenta igual frequência na maxila e na mandíbula. O fibroma odontogênico periférico ocorre anteriormente ao primeiro molar, enquanto que metade de todos os fibromas odontogênicos centrais ocorre posteriormente ao primeiro molar. O tumor periférico tende a ser mais comum nas regiões anteriores. Pequenos fibromas odontogênicos são frequentemente assintomáticos, no entanto, grandes lesões podem apresentar dor, expansão óssea e mobilidade dentária. Usualmente as lesões pequenas se apresentam como uma radiolucência unilocular bem definida, e as maiores podem tornar-se multiloculares. A divergência e reabsorção das raízes dos dentes adjacentes podem ser notadas. O fibroma odontogênico periférico se desenvolve como uma massa séssil gengival de crescimento lento, deixando a mucosa superficial intacta (EL-NAGGAR, 2017).

Mixoma e mixofibroma – pode também ser referido como mixofibroma odontogênico, e é definido como uma neoplasia odontogênica benigna caracterizada pela presença de células estreladas e fusiformes dispersas em uma abundante matriz extracelular mixoide. Quando há uma quantidade relativamente grande de fibras colágenas, o termo mixofibroma pode ser utilizado. Dois terços dos mixomas se localizam na mandíbula e são mais comumente encontrados na região retromolar. Alguns casos são extraósseos, na gengiva. Geralmente são assintomáticos e com expansão óssea, e devido ao crescimento contínuo pode ocorrer perfuração cortical mas lesões maiores. Radiograficamente se apresentam radiolúcidos, unilocular ou multilocular, às vezes com uma aparência de "bolhas de sabão" ou "favos de mel", com septos finos. O deslocamento e a reabsorção das raízes dos dentes adjacentes podem ocorrer (EL-NAGGAR, 2017).

Cementoblastoma – é um tumor odontogênico distinto, intimamente associado à raiz de um dente e caracterizado pela formação de tecido calcificado semelhante ao cimento que deposita-se em direção às raízes dentárias. A região de pré-molares e molares inferiores são mais comuns, seguido da região de pré-molares e molares superiores. O achado clínico mais comum é uma tumefação dolorosa, descrita muitas vezes como semelhante a “dor de dente”. Cresce lentamente e pode

atingir grandes tamanhos. A aparência radiográfica é característica e quase patognomônica: massa radiopaca bem definida que oblitera os detalhes radiográficos da raiz do dente envolvido e uma estreita área radiolúcida circunda a opacidade central (EL-NAGGAR, 2017).

Fibroma cemento-ossificante – é um tipo distinto de fibroma ossificante, que ocorre nos maxilares, nas áreas em torno dos dentes. Acredita-se que seja originalmente odontogênica. É uma lesão fibro-óssea e nesta edição é abordada na sessão do fibroma ossificante (EL-NAGGAR, 2017).

Na terceira edição o grupo de tumores odontogênicos malignos continuou sendo subdividido em carcinomas odontogênicos e sarcomas odontogênicos, mas com a inclusão de uma nova entidade, o carcinosarcoma odontogênico. Seguem as lesões incluídas no grupo de carcinomas odontogênicos e suas respectivas definições:

Carcinoma ameloblástico – é uma neoplasia odontogênica maligna epitelial primária rara. É a contraparte maligna do ameloblastoma. Possui como sinonímia o termo carcinoma ameloblástico tipo desdiferenciado ou secundário. A região posterior é a localização mais comum, com predileção pela mandíbula. As lesões grandes e de longa duração radiograficamente mostram radiolucências mal definidas ou com margens irregulares, consistente com malignidade. Muitas vezes ocorre a perfuração da cortical e infiltração de estruturas adjacentes. Algumas lesões podem exibir uma aparência radiográfica benigna. Microscopicamente possui a combinação de características de malignidade e o padrão de um ameloblastoma na doença primária ou metastática (EL-NAGGAR, 2017).

Carcinoma primário intraósseo – é um carcinoma central dos maxilares que não pode ser categorizado com qualquer outro tipo de carcinoma. Origina-se do epitélio odontogênico e alguns casos surge de um cisto odontogênico ou de outra lesão benigna precursora. Os termos carcinoma intraósseo primário de células escamosas, carcinoma intra-alveolar primário epidermoide e carcinoma odontogênico primário são apresentados como sinonímia. São mais frequentes no corpo e ramo da mandíbula. Lesões na maxila ocorrem usualmente no segmento anterior. Muitas lesões são assintomáticas e descobertas em exame radiográfico de rotina. Lesões mais avançadas causam sinais não específicos e sintomatologia sugestiva de malignidade, como tumefação de crescimento lento, dor, ulceração, mobilidade dentária e fratura patológica. Radiograficamente produz uma

radiolucência mal definida e não corticalizada, muitas vezes com reabsorção radicular e perfuração da cortical. Aproximadamente 40% dos pacientes apresentam metástases. Microscopicamente quase todas as lesões são do tipo escamoso e compostas de ilhas ou pequenos ninhos de epitélio escamoso neoplásico, sem queratinização proeminente e muitos são considerados moderadamente diferenciados. A presença de necrose é incomum (EL-NAGGAR, 2017).

Carcinoma odontogênico esclerosante – é um carcinoma primário intraósseo citologicamente brando, com um estroma marcadamente esclerótico e agressivamente infiltrativo. A região de pré-molares e molares inferiores é a mais afetada e se apresenta como uma tumefação, às vezes com sinais nervosos. Radiograficamente se apresenta como uma radiolucência pobremente definida, apresentando com frequência destruição da cortical óssea e reabsorção radicular (EL-NAGGAR, 2017).

Carcinoma odontogênico de células claras – é um carcinoma odontogênico caracterizado por lençóis e ilhotas de células claras e vacuoladas. Ocorre mais na mandíbula e pode ter sinais e sintomas inespecíficos, tais como tumefação de crescimento lento, dor, ulceração, mobilidade dentária e invasão dos tecidos moles. Mostra aparência radiolúcida pobremente definida com reabsorção radicular. Microscopicamente é composto predominantemente de células epiteliais que possuem o citoplasma levemente eosinofílico, membranas celulares bem demarcadas e núcleos com manchas escuras, pequenos e irregulares (EL-NAGGAR, 2017).

Carcinoma odontogênico de células fantasmas – é um carcinoma odontogênico caracterizado pela presença de células fantasmas, queratinização aberrante e quantidades variada de deposição de material dentinoide. Apresenta como sinónímia os termos carcinoma odontogênico de células fantasmas calcificante, tumor odontogênico epitelial maligno de células fantasmas, carcinoma surgindo de um cisto odontogênico calcificante, tumor odontogênico epitelial de células fantasmas agressivo, cisto odontogênico maligno calcificante e tumor odontogênico maligno de células fantasmas calcificante. É duas vezes mais comum na maxila do que na mandíbula, sendo que as lesões mandibulares ocorrem mais comumente em região de molares. Este carcinoma causa sinais não específicos e sintomatologia sugestiva de malignidade: tumefação de crescimento lento, dor, ulceração, mobilidade dentária, reabsorções radiculares e às vezes invasão dos

tecidos moles. Radiograficamente se apresenta como um radiolucência osteolítica pobremente demarcada e com metade dos casos mostrando radiopacidade variável, o que reflete a mineralização das células fantasmas, formação dentinoide ou resíduos do precursor benigno (EL-NAGGAR, 2017).

Carcinossarcoma odontogênico – neoplasia odontogênica maligna mista e extremamente rara, possuindo um padrão semelhante ao do fibrossarcoma ameloblástico, no qual ambos os componentes, epitelial e mesenquimal, são malignos. Os termos carcinossarcoma ameloblástico e tumor odontogênico maligno misto são apresentados como sinonímias. A mandíbula foi o único local relatado e apresentam-se com expansão do ramo e corpo da mandíbula, com vários meses de duração. Pode se apresentar assintomático ou associado com entorpecimento nos lábios. Radiograficamente as lesões são grandes e se apresentam como uma radiolucência expansiva com margens pobremente definidas. Perfuração cortical e reabsorções radiculares têm sido relatadas (EL-NAGGAR, 2017).

O grupo de sarcomas odontogênico é descrito nesta edição como sendo um grupo de tumores odontogênicos mistos, nos quais o componente epitelial é benigno e o componente mesenquimal apresenta característica microscópica de malignidade. O fibrossarcoma ameloblástico é o tipo mais comum desse grupo, e é considerado a contraparte maligna do fibroma ameloblástico. Alguns sarcomas odontogênicos produzem dentina e material dentinoide, como é o caso do fibrodentinossarcoma ameloblástico. Outros produzem esmalte e dentina, como é o caso do fibro-odontossarcoma ameloblástico. A taxa de incidência na mandíbula é de 4:1, com predileção para a região posterior. Apresentam-se clinicamente como uma massa expansiva com déficit nervoso. Muitos sarcomas odontogênicos são pobremente delimitado e são predominantemente radiolúcidos, com as lesões que produzem dentina com ou sem esmalte podendo conter opacidades (EL-NAGGAR, 2017).

Tabela 4 - Classificação de Tumores Odontogênicos - Quarta edição publicada pela OMS.

Classificação de tumores ósseos maxilofaciais e odontogênicos da OMS
Carcinomas odontogênicos
<ol style="list-style-type: none"> 1. Carcinoma ameloblástico 2. Carcinoma intraósseo primário 3. Carcinoma odontogênico esclerosante 4. Carcinoma odontogênico de células claras 5. Carcinoma odontogênico de células fastasmas <p>B. Carcinosarcoma odontogênico</p> <p>C. Sarcomas odontogênicos</p>
Tumores odontogênicos epiteliais benignos
<ol style="list-style-type: none"> 1. Ameloblastoma <ul style="list-style-type: none"> Ameloblastoma tipo unicístico Ameloblastoma extraósseo/ tipo periférico Ameloblastoma metastático 2. Tumor odontogênico escamoso 3. Tumor odontogênico epitelial calcificante 4. Tumor odontogênico adenomatoide
Tumores odontogênicos epiteliais e mesênquimais mistos benignos
<ol style="list-style-type: none"> 1. Fibroma ameloblástico 2. Tumor odontogênico primodial 3. Odontoma <ul style="list-style-type: none"> Odontoma tipo composto Odontoma tipo complexo 4. Tumor dentinogênico epitelial calcificante
Tumores odontogênicos mesênquimais benignos
<ol style="list-style-type: none"> 1. Fibroma odontogênico 2. Mixoma/mixofibroma odontogênico 3. Cementoblastoma 4. Fibroma cimento ossificante

Fonte: El-Naggar, (2017).

2.4 CLASSIFICAÇÃO POR BRAD W. NEVILLE

O livro intitulado “Patologia Oral e Maxilofacial” de Brad W. Neville, em colaboração com os professores Douglas D. Damm, Carl M. Allen e Jerry E. Bouquot é um dos livros de patologia bucal mais utilizados nas faculdades de odontologia do Brasil. A edição mais recente (quarta edição) do livro foi publicada em 2016 pela editora Elsevier. Em relação à classificação de tumores odontogênicos, os autores, nas duas últimas edições (2009, 2016) apresentaram as mudanças propostas pela OMS, mas não a seguiram criteriosamente. Um exemplo é o queratocisto odontogênico, que em 2005 foi classificado pela OMS como sendo um tumor, mas foi referido pelos autores do livro como queratocisto odontogênico e classificado como cisto. Na edição de 2016 os autores não modificaram a classificação de tumores odontogênicos, não havendo desta maneira a inclusão ou exclusão de tumores, e nem alterações nas nomenclaturas. Na Tabela 1 encontra-se a classificação de tumores odontogênicos publicada na terceira e quarta edição do livro “Patologia Oral e Maxilofacial” (NEVILLE, 2009; NEVILLE, 2016).

Tabela 5 - Classificação de Tumores Odontogênicos por Brad W. Neville

D. Tumores de epitélio odontogênico
A. Ameloblastoma
1. Ameloblastoma maligno
2. Carcinoma ameloblástico
B. Carcinoma odontogênico de células claras
C. Tumor odontogênico adenomatoide
D. Tumor odontogênico epitelial calcificante
E. Tumor odontogênico escamoso

E. Tumores odontogênicos mistos
A. Fibroma ameloblástico
B. Fibro-odontoma ameloblástico
C. Fibrossarcoma ameloblástico
D. Odontoameloblastoma
E. Odontoma composto
F. Odontoma complexo

F. Tumores de ectomesênquima odontogênico
A. Fibroma odontogênico
B. Tumor odontogênico de células granulares
C. Mixoma odontogênico
D. Cementoblastoma

Fonte: Neville, (2016).

3 OBJETIVO GERAL

O conhecimento das doenças tem evoluído continuamente, e juntamente com isso as suas classificações. Desta maneira, a proposta deste trabalho foi realizar uma revisão das classificações da OMS para os tumores odontogênicos.

3.1 OBJETIVOS ESPECÍFICOS

- a) Realizar uma revisão da classificação dos tumores odontogênicos de 1971 a 2017, e discutir as principais alterações realizadas em cada edição;
- b) Realizar um levantamento epidemiológico dos casos de tumores odontogênicos diagnosticados entre os anos de 1996 e 2016, no Laboratório de Patologia Bucal da Universidade Federal de Alfenas (Unifal-MG), e discutir o impacto das alterações na classificação de 2005 e 2017 na epidemiologia da amostra coletada.

4 MATERIAL E MÉTODOS

Foi realizada uma revisão bibliográfica das classificações da OMS para os tumores odontogênicos publicadas nos livros “Tipologia Histológica de Tumores Odontogênicos, Cistos Maxilares e Lesões Associadas” (1971), “Tipologia Histológica de Tumores Odontogênicos” (1992), “Pathology & Genetics - Head and Neck Tumours” (2005) e “Pathology & Genetics - Head and Neck Tumours” (2017).

Foi realizado um levantamento epidemiológico de todos os tumores odontogênicos diagnosticados microscopicamente no Laboratório de Patologia Bucal da Universidade Federal de Alfenas (Unifal-MG) entre janeiro de 1996 e dezembro de 2016. Os dados demográficos dos pacientes, como idade, gênero, cor da pele e procedência, e das lesões, como aspecto clínico, sintomatologia, aspectos imaginológicos, tamanho macroscópico e diagnóstico clínico foram coletados das fichas de solicitação de exames microscópicos enviadas ao Laboratório e foram analisados utilizando o Software SPSS (versão 11.5).

5 RESULTADOS SOB A CLASSIFICAÇÃO DA OMS DE 2005

Dos 7.805 laudos anatomopatológicos emitidos no período estudado, 232 (2,97%) foram diagnosticados como TOs. Dos 232 casos de tumores odontogênicos avaliados, constatou-se que 101 (43,53%) foram de tumores odontogênicos queratocísticos (TOQ), 62 (26,72%) de odontomas, 28 (12,0%) de ameloblastomas, 13 (5,6%) de mixomas, 11 (4,74%) de tumores odontogênicos císticos calcificantes (TOCC), 8 (3,44%) de fibromas odontogênicos (FO), 2 (0,86%) de tumores odontogênicos escamosos (TOE), 2 (0,86%) de tumores odontogênicos epiteliais calcificantes (TOEC), 2 (0,85%) de cementoblastomas, 2 (0,86%) de tumores odontogênicos adenomatoides (TOA) e 1 (0,43%) se tratava de um odontoameloblastoma (FIGURA 1).

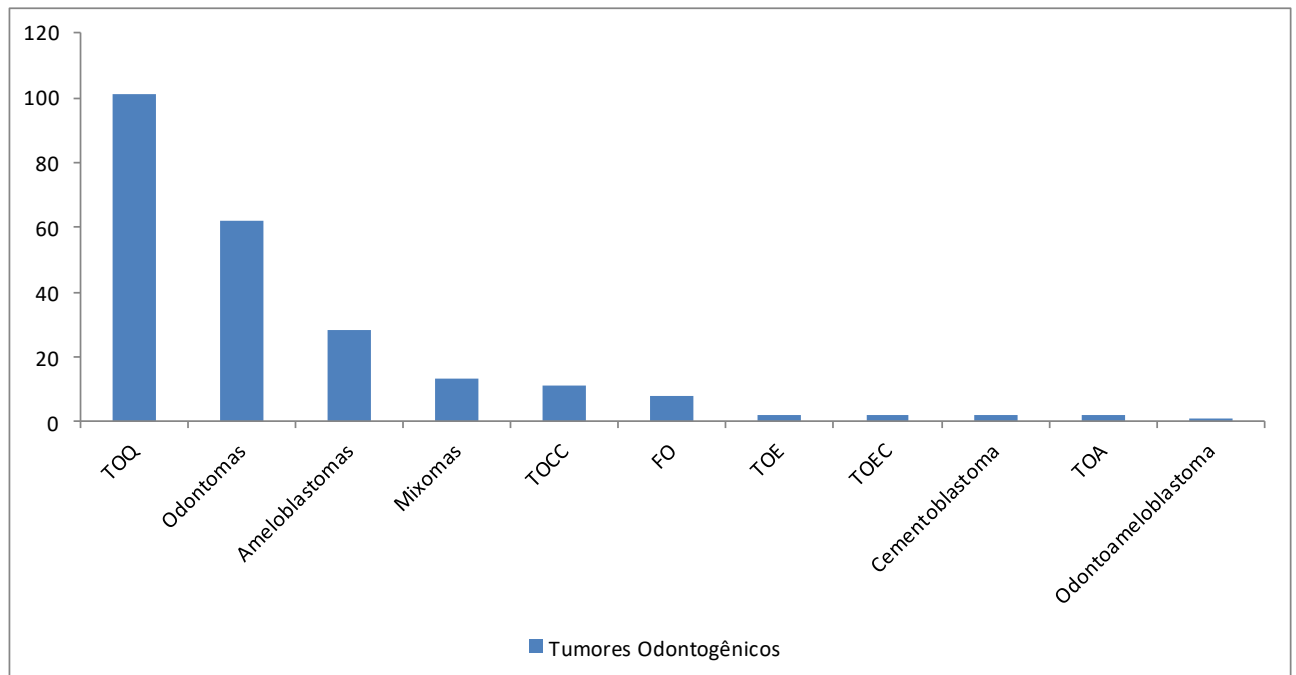


Figura 1: Tumores Odontogênicos diagnosticados no período de 1996 a 2016 na Universidade Federal de Alfenas – MG

Fonte: Do autor.

5.1 ODONTOMA

Dos 62 casos de odontomas avaliados, 35 (56,45%) acometeram o gênero masculino (M) e 27 (43,54%) o gênero feminino (F), com uma relação M:F de 1,29:1. A idade dos pacientes variou de 3 a 59 anos com uma idade média de 18,4 anos. A segunda década de vida foi a mais acometida, com 32 casos (56.14%) como pode ser observado na Tabela 6. Observou-se que a localização mais comum foi a maxila

anterior com 25 casos (40,32%), seguido de mandíbula posterior com 16 casos (25,80%).

Tabela 6 - Tabela de frequência com a distribuição de faixa etária dos pacientes que apresentaram odontoma

Faixa etária	n°	Percentual
0 – 10	10	17.54 %
11 – 20	32	56.14 %
21 – 30	7	12.28 %
31 – 40	3	5.26 %
41 – 50	3	5.26 %
51 – 60	2	3.51 %
TOTAL	57	100 %

Fonte: Do autor.

5.2 AMELOBLASTOMA

Dos 28 casos de ameloblastomas, 16 (57,14%) acometeram o gênero masculino (M) e 12 (42,85%) o gênero feminino (F), com uma relação M:F de 1,33:1. A idade dos pacientes variou de 11 a 78 anos com uma idade média de 32,9 anos. A segunda década de vida foi a mais acometida, com 6 casos (25,00%) como pode ser observado na Tabela 7. Observou-se que a localização mais comum foi na mandíbula posterior, com 24 casos (85,71%), seguida da mandíbula anterior com 1 caso (3,57%)

Tabela 7 - Tabela de frequência com a distribuição de faixa etária dos pacientes que apresentaram ameloblastoma.

Faixa Etária	n°	Percentual
10.0 – 20.0	6	25.00 %
21.0 – 30.0	5	20.83 %
31.0 – 40.0	5	20.83 %
41.0 – 50.0	5	20.83 %
51.0 – 60.0	1	4.57 %
61.0 – 70.0	1	4.57 %
71.0 – 80.0	1	4.57 %
TOTAL	24	100.0 %

Fonte: Do autor.

5.3 MIXOMA

Dos 13 casos de mixomas avaliados, 7 (53,84%) acometeram o gênero feminino (F) e 6 (46,15%) o gênero masculino (M), com uma relação F:M de 1,16:1. A idade dos pacientes variou de 11 a 69 anos com uma idade média de 33,07 anos. A segunda década de vida foi a mais acometida, 5 casos (38,46%) como pode ser observado na Tabela 8. Observou-se que a localização mais comum foi a maxila posterior com 5 casos (38,46%).

Tabela 8 - Tabela de frequência com a distribuição de faixa etária dos pacientes que apresentaram mixoma.

Faixa Etária	n°	Percentual
10.0 – 20.0	5	38.46 %
21.0 – 30.0	2	15.38 %
31.0 – 40.0	1	7.69 %
41.0 – 50.0	0	0.00 %
51.0 – 60.0	3	23.08 %
61.0 – 70.0	2	15.38 %

Fonte: Do autor.

5.4 TUMOR ODONTOGÊNICO CÍSTICO CALCIFICANTE (TOCC)

Dos 11 casos de TOCC avaliados, 6 (54,54%) acometeram o gênero feminino (F) e 5 (45,45%) o gênero masculino (M), com uma relação F:M de 1,2:1. A idade dos pacientes variou de 11 a 62 anos com uma idade média de 23,3 anos. A segunda década de vida foi a mais acometida, com 6 casos (54,55%) como pode ser observado na Tabela 9. Observou-se que a localização mais comum foi a maxila posterior com 6 casos (60,00%), seguida da maxila anterior com 4 casos (36,36%).

Tabela 9 - Tabela de frequência com a distribuição de faixa etária dos pacientes que apresentaram TOCC

Faixa Etária	n°	Percentual
10.0 – 20.0	6	60.00 %
21.0 – 30.0	1	10.00 %
31.0 – 40.0	2	20.18 %
41.0 – 50.0	0	0.00 %
51.0 – 60.0	0	0.00 %
61.0 – 70.0	1	10.00 %
TOTAL	10	100.0 %

Fonte: Do Autor.

5.5 FIBROMA ODONTOGÊNICO (FO)

Dos 8 casos de FO avaliados, 5 (62,5%) acometeram o gênero feminino (F) e 3 (37,5%) o gênero masculino (M), com uma relação F:M de 1,66:1. A idade dos pacientes variou de 19 a 67 anos com uma idade média de 34,8 anos. A segunda década de vida foi a mais acometida com 2 casos (28.57%) como pode ser observado na Tabela 10. Observou-se que a localização mais comum foi na mandíbula posterior com 3 casos (37,5%).

Tabela 10 - Tabela de frequência com a distribuição de faixa etária dos pacientes que apresentaram FO.

Faixa Etária	n°	Percentual
10.0 – 20.0	2	28.57 %
21.0 – 30.0	1	14.29 %
31.0 – 40.0	2	28.57 %
41.0 – 50.0	1	14.29 %
51.0 – 60.0	0	0.00 %
61.0 – 70.0	1	14.29 %
71.0 – 80.0	0	0.00 %
81.0 – 90.0	0	0.00 %
TOTAL	7	100.0 %

Fonte: Do autor.

5.6 TUMOR ODONTOGÊNICO QUERATOCÍSTICO

Dos 101 casos de TOQs avaliados, constatou-se que 53 (52,47%) acometiam o gênero feminino (F) e 48 (47,52%) o gênero masculino (M), com uma relação F:M de 1,10:1. A idade dos pacientes que compuseram a amostra variou de 10 a 92 anos com uma idade média de 31,35 anos. A segunda década de vida foi a mais acometida com 34 casos (40%) como pode ser observado na tabela 11. Observou-se que a localização mais comum foi em mandíbula posterior com 56 casos (55,44%), seguido de mandíbula anterior com 13 casos (12,87%) ocorrendo nesta região.

Tabela 11 - Tabela de frequência com a distribuição de faixa etária dos pacientes que apresentaram TOQ.

Faixa Etária	n ^o	Percentual
10.0 – 20.0	34	40.00 %
21.0 – 30.0	17	20.00 %
31.0 – 40.0	10	11.76 %
41.0 – 50.0	3	3.53 %
51.0 – 60.0	12	14.12 %
61.0 – 70.0	4	4.71 %
71.0 – 80.0	1	1.18 %
81.0 – 90.0	3	3.53
91.0 – 100.0	1	1.18 %
TOTAL	85	100.0 %

Fonte: Do autor.

6 RESULTADOS SOB A CLASSIFICAÇÃO DA OMS DE 2017

Dos 7.805 laudos anatomopatológicos emitidos no período estudado, 131 (1,67%) foram diagnosticados como TOs. Destes 131 casos de TOs, constatou-se que 62 (47,32%) tratavam-se de odontomas, 28 (21,37%) de ameloblastomas, 13 (9,9%) de mixomas, 11 (8,39%) de tumores odontogênicos císticos calcificantes (TOCC), 8 (6,10%) de fibromas odontogênicos (FO), 2 (1,52%) de tumores odontogênicos escamosos (TOE), 2 (1,52%) de tumores odontogênicos epiteliais calcificantes (TOEC), 2 (1,52%) de cementoblastomas, 2 (1,86%) de tumores odontogênicos adenomatoides (TOA) e 1 (0,43%) se tratava de um odontoameloblastoma (FIGURA 1).

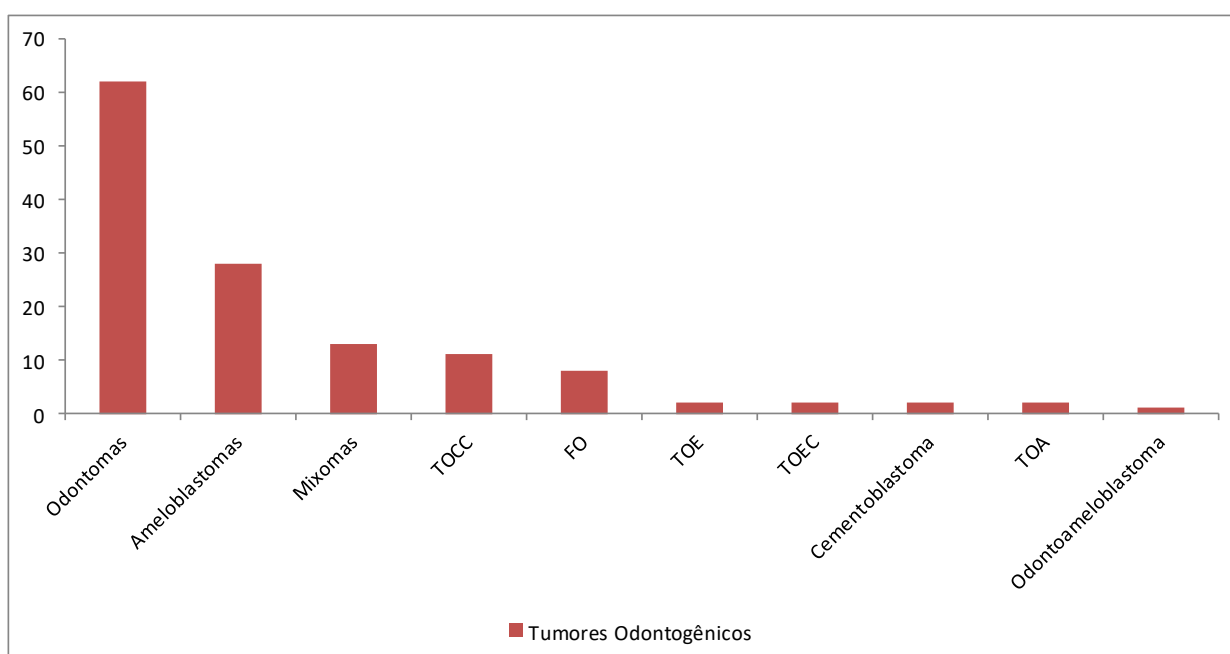


Figura 6 - Tumores Odontogênicos diagnosticados no período de 1996 a 2016 na Universidade Federal de Alfenas – MG

Fonte: Do autor.

7 DISCUSSÃO

O valor principal da OMS é listar as lesões em uma ordem lógica e fornecer evidências para a validade de cada entidade. A classificação da OMS deve ser desenvolvida para ser utilizada internacionalmente. Alguns países têm especialidades bem desenvolvidas de cabeça e pescoço ou patologia bucal e maxilofacial, enquanto outros quase não têm. A classificação tem por objetivo se tornar o padrão de referência para todos, de modo que as mudanças só podem ser feitas quando suportadas por boas evidências (WRIGHT, 2014).

Desde a primeira definição histológica e classificação de TOs, estabelecidas em 1966 no Departamento de Patologia Oral da Faculdade de Odontologia Royal, em Copenhague na Dinamarca, e sua publicação em 1971, o conhecimento sobre as doenças evoluiu continuamente com o passar do tempo, e juntamente com isso as suas classificações também foram se modificando.

Após 21 anos de sua primeira publicação da classificação de TOs, a OMS publicou a sua segunda edição em 1992, onde o quadro básico da classificação permaneceu essencialmente inalterado, com as mesmas três principais divisões: "Neoplasmas e outros tumores relacionados aos tecidos odontogênicos", "Neoplasmas e outras lesões relacionadas aos ossos" e "Cistos epiteliais". Na segunda edição, os TOs continuaram sendo incluídos no primeiro item, no entanto houve um reagrupamento levando a uma subdivisão dos TOs benignos, os quais neste momento são subdivididos em três tópicos: 1) tumores de epitélio odontogênico sem ectomesênquima odontogênico, 2) tumores de epitélio odontogênico com ectomesênquima odontogênico, com ou sem formação de tecido dentário duro e 3) tumores de ectomesênquima odontogênico com ou sem a participação de epitélio odontogênico. Houve mudanças substanciais em relação ao ameloblastoma, alguns tumores odontogênicos recém-reconhecidos foram adicionados e algumas lesões designadas na primeira edição foram movidas para outra parte da classificação ou fundida em diferentes subgrupos (KRAMER, PINDBORG E SHEAR, 1993).

Na segunda edição entre os ameloblastomas, há agora uma referência mais detalhada dos tipos unicístico, porque tanto o manejo cirúrgico como o prognóstico dessas lesões são significativamente diferentes dos outros ameloblastomas. O ameloblastoma desmoplásico e o queratoameloblastoma também são discutidos. O

tumor odontogênico escamoso foi descrito pela primeira vez após a publicação da primeira edição da classificação, e aceitou-se que esta é uma lesão distinta ao invés de uma variante do ameloblastoma. Embora esta lesão tenha um padrão de crescimento infiltrativo, a maioria dos casos responde à curetagem e a recorrência é rara. Outra nova adição na segunda edição, foi o tumor odontogênico de células claras, embora poucos exemplos haviam sido descritos até o momento. Esta também foi descrita como sendo uma neoplasia localmente invasiva e algumas destas podem ser francamente malignas como é o caso do carcinoma odontogênico de células claras (KRAMER, PINDBORG E SHEAR, 1993).

Na edição de 1993 ainda não estava claro se o fibroma ameloblástico, fibrodentinoma ameloblástico e fibro-odontoma ameloblástico, deveriam ser considerados como entidades separadas ou como estágios de evolução de um único tipo de lesão. Desta maneira estas lesões foram mantidas separadas até que mais conhecimento de seu comportamento fosse acumulada (KRAMER, PINDBORG E SHEAR, 1993).

O cementoblastoma benigno que é considerado uma neoplasia que quase sempre tem uma relação próxima com a raiz de um dente, permaneceu na segunda edição no grupo de "Neoplasmas e outros tumores relacionados aos tecidos odontogênicos". No entanto, a displasia cementária periapical, a displasia cemento-óssea florida e o cementoma gigantiforme, que anteriormente foram agrupadas com o cementoblastoma benigno sob o título "Cementomas", foram agora transferidas para a categoria de "Lesões ósseas não neoplásicas" (KRAMER, PINDBORG E SHEAR, 1993).

A classificação de 1971 da OMS incluiu "tumores odontogênicos, cistos odontogênicos e lesões afins". Em 1992, a classificação foi intitulada "tumores odontogênicos", mas ainda incluiu cistos odontogênicos e lesões afins (KRAMER, PINDBORG E SHEAR, 1992; PINDBORG E KRAMER, 1971).

Em 2005, na terceira edição, os TOs continuaram e, embora algumas lesões afins ainda estivessem incluídas nesta edição, desta vez os cistos foram eliminados, embora a inclusão dos cistos seja de extrema importância, devido à existência de várias destas entidades que devem ser consideradas no diagnóstico diferencial de TOs, como o cisto odontogênico glandular e variantes císticas de tumores odontogênicos. A classificação geral continuou da mesma maneira, dividindo os tumores em benignos e malignos com base em suas propriedades biológicas e

comportamento clínico. E os benignos em tumores de epitélio odontogênico sem ectomesênquima odontogênico, tumores de epitélio odontogênico com ectomesênquima odontogênico, com ou sem formação de tecido duro e tumores de ectomesênquima e/ou mesênquima odontogênico com ou sem a participação de epitélio odontogênico (WRIGHT, 2014).

Em 2005, a alteração da OMS mais discutida foi a classificação do queratocisto odontogênico como neoplasia e a recomendação do termo tumor odontogênico queratocístico (TOQ) como designação apropriada. Ao justificar a reclassificação, os autores enfatizaram o comportamento agressivo, a recorrência, a ocorrência ocasional de uma variante sólida e mutações no gene PTCH. No entanto, as referências originais sobre as mutações foram todas em pacientes síndrômicos e as seis referências da OMS em casos não síndrômicos incluíram pacientes síndrômicos. Houve numerosos trabalhos subsequentes sobre mutações no gene PTCH em queratocistos odontogênicos síndrômicos e não síndrômicos, que mostraram mutações em aproximadamente 85% dos casos síndrômicos e 30% dos casos não síndrômicos. As mutações, no entanto, não são clonais ou limitadas ao PTCH. As mutações de p16, P53, MCC, TSLC1, LTAS2 e FHIT também foram relatadas em queratocistos odontogênicos (AGARAM, 2004; DINIZ, 2011; GOMES, 2009; MALCIC, 2008).

Embora as neoplasias sejam caracterizadas por aberrações genéticas, atualmente não existe uma única alteração genética que defina neoplasia. Pode ser que a alteração molecular/genética que afete alguns queratocistos odontogênicos possa alterar seu comportamento biológico sem definir a lesão como uma neoplasia. As neoplasias são caracterizadas pela autonomia do crescimento e não devem se resolver espontaneamente. Os queratocistos odontogênicos foram bem documentados com sua resolução por descompressão, além disso, os cistos odontogênicos ortoqueratinizados e os cistos dentígenos também mostraram conter mutações no gene PTCH (Pogrel, 2004). Os cistos cutâneos em pacientes síndrômicos e não síndrômicos mostraram ser microscopicamente idênticos aos TOQs, mas são classificados como cistos, e não como neoplasmas (CASSARINO, 2005; FERNANDEZ-FLORES, 2008).

Para a terceira edição, os autores da OMS também escolheram classificar todas as lesões contendo células fantasmas como neoplasias. Para a variante neoplásica sólida, sugeriram o termo tumor dentinogênico de células fantasmas

(TDCF) e o termo tumor odontogênico cístico calcificante (TOCC) para as lesões císticas (BARNES, 2005).

Em 2017, várias mudanças foram consideradas e incluídas para propiciar uma classificação de consenso contemporânea, que deve proporcionar à comunidade de patologistas de cabeça e pescoço uma estrutura de trabalho para o diagnóstico de cistos e tumores odontogênicos e de tumores ósseos (WRIGHT E VERED, 2017).

Na classificação de 2017, a subdivisão no grupo de TOs benignos sofreu modificações em sua nomenclatura, sendo justificada pelos autores como um forma de simplificação. Desta maneira, os tumores odontogênicos benignos foram subdivididos em tumores de epitélio odontogênico, tumores de epitélio odontogênico e mesênquima odontogênico e tumores mesênquimais (EL-NAGGAR, 2017).

Os cistos odontogênicos, que foram omitidos na classificação de 2005, na quarta edição foram reincluídos e atualizados significativamente a partir da classificação de 1992. A classificação geral dos TOs concentrou-se naqueles que são biologicamente benignos e naqueles que são biologicamente malignos (WRIGHT E VERED, 2017).

A terceira edição da classificação de TOs dividiu o carcinoma ameloblástico em três tipos: tumores intraósseos primários e secundários e tumores periféricos secundários. As lesões periféricas primárias que existem não foram incluídas. Em 2017, para a quarta edição, devido à pouca justificativa para dividir um tumor tão raro, ele foi mantido como uma única entidade, o carcinoma ameloblástico. Em 2005, o carcinoma intraósseo de células escamosas primário foi dividido em entidades com base na histogênese. Em 2017, este grupo de lesões foi representado por uma única entidade, o carcinoma intraósseo primário. Na quarta edição o carcinoma odontogênico esclerosante foi adicionado, sendo que o primeiro caso relatado desta lesão foi em 2008, com aproximadamente dez casos publicados até 2017. Até o presente, nenhum caso tem metástase e todos os pacientes estão vivos e há apenas uma recorrência após curetagem inicial. O carcinoma odontogênico de células claras continuou nesta edição com perfis atualizados de genética (IRIE, 2010; KOUTLAS, 2008; WRIGHT E VERED, 2017).

O carcinosarcoma odontogênico que havia sido removido anteriormente foi reinstituído na classificação de 2017, uma vez que a documentação melhorada confirmou a existência da lesão. O grupo de sarcomas odontogênicos continuou em

2017 como "sarcomas odontogênicos" devido à falta de evidências que demonstrem relevância clínica para a subclassificação (DELAIR, 2007; KUNKEL, 2004; WRIGHT E VERED, 2017).

O ameloblastoma sofreu algumas modificações na terminologia e na classificação com a introdução de estudos prospectivos com base em atualizações sobre genética. Reconhecendo sua agressividade local e propensão a recorrer, o ameloblastoma permaneceu classificado como benigno, apesar da existência de uma variante muito rara conhecida como ameloblastoma maligno. Na edição anterior (2005), a OMS classificou os ameloblastomas como tipos sólidos/multicísticos, extraósseos/periféricos, desmoplásicos e unicísticos. Na quarta edição, esta classificação foi simplificada em ameloblastoma, ameloblastoma unicístico e tipos extraósseos/periféricos. O adjetivo sólido/multicístico para o ameloblastoma convencional foi descartado porque não possui significância biológica e pode levar à confusão com o ameloblastoma unicístico. O ameloblastoma desmoplásico foi classificado como um subtipo microscópico e não como uma entidade clinicopatológica separada. Apesar de suas características clínicas e às vezes radiográficas únicas, ele se comporta como qualquer ameloblastoma convencional. O odontoameloblastoma que foi incluído na classificação de 2005, apesar da associação de um ameloblastoma com um odontoma estar bem estabelecida e aceita, os autores não tiveram uma justificativa para separar esta entidade. A justificativa para tal escolha seria de que não há evidências de que estes tumores comecem como odontoameloblastomas, o grupo acredita que esses ameloblastomas surgem de um odontoma. Desta maneira, na edição de 2017 esta associação é discutida em ameloblastoma e é mais precisamente descrita como um ameloblastoma que surge em um odontoma, e não um odontoameloblastoma (WRIGHT E VERED, 2017).

A decisão mais controversa na classificação de 2017 foi mover o TOQ de volta à categoria de cisto como queratocisto odontogênico. Em 2005, os autores reconheceram que havia evidência para classificá-lo como neoplasia. As mutações no gene PTCH foram documentadas em até 85% da síndrome do carcinoma nevoide basocelular, (SCNB) e em cerca de 30% nos queratocistos odontogênicos não síndromicos. Como a SCNB é causada por mutação no gene PTCH, todas as células nucleadas no corpo conteriam a mutação em pacientes síndromicos transmitidos verticalmente. Desta maneira, encontrar mutações no PTCH em

queratocistos odontogênicos de pacientes sindrômicos é previsível. As mutações em queratocistos odontogênicos não se limitam ao PTCH, pois as mutações em CDKN2A, TP53, MCC, CADMI e FHIT também foram relatadas. Atualmente a neoplasia continua a ser definida por fenótipo clínico em todos os dicionários médicos e textos de patologia médica atual. Quase todas as definições incluem o conceito de autonomia de crescimento e crescimento continuado após a remoção do estímulo que a produziu. As neoplasias não devem regredir espontaneamente e, no entanto, os queratocistos odontogênicos estão bem documentados para regredir completamente após a descompressão e o revestimento de muitos cistos descomprimidos parece mais com o da mucosa oral do que com um queratocisto odontogênico histologicamente. É importante ressaltar que o painel de consenso não está dizendo que os queratocistos odontogênicos não são neoplásicos, mas que acreditam que faltam evidências atualmente para justificar a continuação do TOQ como tumor (AGARAM, 2004; MALCIC', 2008; POGREL, 2004; WRIGHT E VERED, 2017).

Outro ponto relevante a ser considerado, é o impacto da redefinição e classificação do queratocisto odontogênico na prevalência de TOs.

Um estudo publicado em 2010, por Gaitán-Cepeda, teve como objetivo principal estabelecer a distribuição de frequência e prevalência de TOs antes e depois de 2005. Usando um arquivo de um serviço de ensino mexicano de histopatologia de cabeça e pescoço, este estudo demonstrou que a definição do queratocisto odontogênico como tumor produziu um aumento de 92% na frequência e prevalência de TOs. Outro estudo publicado por Servato em 2013, objetivou avaliar o impacto quantitativo da classificação de 2005 da OMS, e demonstrou um aumento de 50% na frequência de TOs após a classificação do queratocisto odontogênico para tumor. Em 2016, mais um estudo foi publicado nesta linha, visando também avaliar o impacto da classificação de queratocisto odontogênico como tumor no perfil de prevalência de TOs, onde obtiveram como resultado um aumento de 41,07% na prevalência de TOs (Gaitán-Cepeda, 2010; Jaeger, 2016; Servato, 2013;).

Os resultados dos estudos citados acima concordam com o resultado encontrado no nosso trabalho, onde houve um aumento de 43,77% na prevalência de TOs diagnosticados na Unifal-MG no período de 1996 a 2016, após a classificação do queratocisto odontogênico como TOQ. Tendo em vista que este

estudo também discutiu a classificação do TOQ para queratocisto odontogênico pela classificação da OMS de 2017, é pertinente relatarmos então que neste momento o que temos é uma diminuição na prevalência dos TOs. Levando em consideração a amostra estudada, observamos uma diminuição de 56,22% na prevalência de TOs diagnosticados na Unifal-MG no período de 1996 a 2016.

Há evidências consideráveis de que alguns fibromas ameloblásticos (FA) são verdadeiras neoplasias e não produzem tecidos dentários duros, enquanto outras lesões microscopicamente idênticas a um FA produzem tecidos dentários duros, diferenciando em odontomas. Quando o tecido dentário duro é produzido, esses tumores são referidos como fibro-dentinoma ameloblástico (FDA) ou fibro-odontoma ameloblástico (FOA). Mesmo levando em consideração que um pequeno número de FDAs e FOAs, devido ao seu tamanho excepcionalmente grande, poderiam ser considerados neoplasias verdadeiras, o consenso foi que, uma vez que os tecidos dentários duros fossem produzidos, esses tumores provavelmente se amadureceriam em odontomas. Desta maneira, concluiu-se que havia poucas evidências para justificar a classificação do FDA e do FOA como entidades separadas e decidiu-se então por agrupar-las sob o título de odontomas (BUCHNER, 2013; SLOOTWEG, 1981; WRIGHT E VERED, 2017).

A classificação de 2005 colocou o cisto odontogênico calcificante para o grupo de tumores e o renomeou como tumor odontogênico cístico calcificante. Em 2017, os autores foram unânimes em revisar o tumor odontogênico cístico calcificante e classificá-lo como cisto odontogênico. Um estudo colaborativo internacional em 2008 analisou a classificação da OMS de lesões de células fantasmas e sugeriu que havia a necessidade de mais trabalhos para definir seu comportamento biológico. Este mesmo grupo internacional mostrou que pouco menos de 90% de todas as lesões de células fantasmas são inteiramente císticas ou associadas a odontomas, lesões para as quais não há justificativa para classificação como neoplasia. O tumor sólido contendo células fantasmas foi atualizado e continua como tumor de células fantasmas dentinogênicas (LEDESMA-MONTES, 2008; WRIGHT E VERED, 2017).

Um novo tumor odontogênico referido em 2014 como tumor odontogênico primordial foi incluído na quarta edição da classificação de TOs. Somente sete casos foram relatados, sendo a maioria em crianças e na mandíbula (MOSQUEDA-TAYLOR, 2014; SLATER, 2016; WRIGHT E VERED, 2017).

Nas versões de 1971, 1992 e 2005, o fibroma ossificante (FO) não foi incluído na classificação de TOs, mas foi discutido nas três edições no tópico de lesões relacionadas ao osso, sendo inserido nas duas primeiras edições no item neoplasias osteogênicas. Na terceira edição o FOT não foi reconhecido como uma neoplasia e foi definido como sendo uma lesão bem definida, composta de tecido fibrocelular e material mineralizado de aparência variável. O fibroma ossificante trabecular juvenil (FOTJ) e o fibroma ossificante psamomatoide juvenil (FOPJ) foram colocados como duas variantes microscópicas do fibroma ossificante. Não houve debate de que o fibroma ossificante ocorra nos maxilares, talvez exclusivamente nos maxilares, que é o caso do neoplásico e microscopicamente distinto dos fibromas ossificantes juvenis de trabéculas ou psamomatoides juvenis. O FOT neoplásico é um tumor que indiscutivelmente se origina do ligamento periodontal e, portanto, é odontogênico. Embora a definição de cemento se baseie apenas na sua associação anatômica com as raízes dentárias, e a matriz produzida pelo tumor não possui significância clínica ou biológica, essa entidade foi referida como fibroma cemento-ossificante e incluída na classificação de 2017 no grupo de TOs para distingui-lo do fibroma ossificante juvenil, e, por razões práticas, este será discutido com os outros fibromas ósseos no grupo de lesões fibroósseas (BARNES, 2005; KRAMER, PINDBORG E SHEAR, 1992; PINDBORG E KRAMER, 1971; WRIGHT E VERED, 2017).

8 CONCLUSÃO

Conclui-se, que é necessária a atualização constante das classificações das doenças, devido aos novos conhecimentos adquiridos com as novas pesquisas. A classificação dos TOs da OMS fornece informações atualizadas e relevantes para o correto tratamento dos casos. Conclui-se também, que são necessários mais estudos no campo da genética com cistos e tumores odontogênicos, para uma melhor elucidação a respeito da natureza dessas lesões, principalmente do ceratocisto odontogênico.

As alterações propostas pela OMS de uma edição para outra, provoca impactos significantes na casuística de tumores e cistos odontogênicos. Este estudo observou uma diminuição de 56,22% na prevalência de TOs, diagnosticados na Unifal-MG no período de 1996 a 2016, devido a reclassificação do tumor odontogênico queratocístico para ceratocisto odontogênico.

REFERÊNCIAS

- AGARAM, N. P., et al. Molecular analysis to demonstrate that odontogenic keratocysts are neoplastic. **Arch Pathol Lab Med**. v. 128, p. 313–317, 2004.
- BARNES, L; EVESON, J. W; REICHART, P; SIDIRANSKY, D. Pathology & Genetics: Head and Neck Tumours. **World Health Organization (WHO) Classification of Tumours**. 2005.
- BLAND-SUTTON, J. Odontomes. **Trans Odont Soc** (Lond.); v. 20, p. 32–87, 1888.
- BROCA, P. Traité des Tumeurs, Vol. 2. Paris: **Asselin P, Libraire de la Faculté de Médecine**, 1869.
- BUCHNER, A; VERED, M. Ameloblastic fibroma: a stage in the development of a hamartomatous odontoma or a true neoplasm? Critical analysis of 162 previously reported cases plus 10 new cases. **Oral Surg Oral Med Oral Pathol Oral Radiol**. v.116, p.598–606, 2013;
- CASSARINO, D. S; LINDEN, K. G; BARR, R. J. Cutaneous keratocyst arising independently of the nevoid basal cell carcinoma syndrome. **Am J Dermatopathol**. v. 27, p. 177–178, 2005.
- DELAIR, D. Ameloblastic carcinosarcoma of the mandible arising in ameloblastic fibroma: a case report and review of the literature. **Oral Surg Oral Med Oral Pathol Oral Radiol Endod**. v. 103, p. 516–520, 2007.
- DINIZ, M. G. Evidence of loss of heterozygosity of the PTCH gene in orthokeratinized odontogenic cyst. **J Oral Pathol Med**. v. 40, p. 277–280, 2011.
- EL-NAGGAR, A. K. WHO Classification of Head and Neck Tumours. **World Health Organization (WHO) Classification of Tumours**, 2017.
- FERNANDEZ-FLORES, A. Cutaneous keratocyst: a renaming as isthmic-anagenic cyst protocol. **Am J Dermatopathol**. v. 30, p. 87–88, 2008.
- GABELL, D. P; JAMES, W; PAYNE, J. L. The report on odontomes. London: **John Bale, Sons & Danielsson**, 1914.
- GAITÁN-CEPEDA, L. A., et al. Reclassification of odontogenic keratocyst as tumour. Impact on the odontogenic tumours prevalence. **Oral Diseases**. v. 16, p. 185 -187, 2010.

GOMES, C. C; DINIZ, M. G; GOMEZ, R. S. Review of the pathogenesis of the odontogenic keratocyst. **Oral Oncol.** v. 45, p. 1011–1014, 2009.

GOMES, C. C., et al. Clonal nature of odontogenic tumours. **J Oral Pathol Med.** v. 38, p. 397–400, 2009.

GORLIN, R. J; CHAUDHRY, A. P; PINDBORG, J. J. The odontogenic tumors: their classification, histopathology and clinical behavior in man and domesticated animals. **Cancer.** 1961; v. 14 p. 73–101, 1961.

GU, X. M., et al. PTCH mutations in sporadic and Gorlin–syndrome-related odontogenic keratocysts. **J Dent Res.** v. 85, p. 859–863, 2006.

IRIE, T., et al. Sclerosing odontogenic carcinoma with benign fibro-osseous lesion of the mandible: an extremely rare case report. **Pathol Int.** v. 60 p. 694–700, 2010.

JAEGER, F., et al. Prevalence profile of odontogenic cysts and tumors on Brazilian sample after the reclassification of odontogenic keratocyst. **Journal of Cranio-Maxillofacial Surgery.** v. 45, p. 267- 270, 2016.

JOHN, M. W; VERED, M. Update from the 4th edition of the World Health Organization Classification of Head and Neck Tumours: Odontogenic and maxillofacial bone tumors. **Head and Neck Pathol.** v. 11, p. 68–77, 2017.

KOUTLAS, I. G., et al. Sclerosing odontogenic carcinoma: a previously unreported variant of a locally aggressive odontogenic neoplasm without apparent metastatic potential. **Am J Surg Pathol.** v. 39, p. 1613–1619, 2008.

KUNKEL, M., et al. Ameloblastic fibrosarcoma or odontogenic carcinosarcoma: a matter of classification. **Oral Oncol.** v. 40, p. 444–449, 2004.

KRAMER, I. R. H; PINDBORG, J. J; SHEAR, M. Histological typing of odontogenic tumours. 2^a ed. Berlin: **Springer-Verlag**, 1992.

Kramer IRH, Pindborg JJ, Shear, M. **The World Health Organization Histological Typing of Odontogenic Tumours: Introducing the Second Edition.** *Oral Oncol.* 1993; 29: 169-171.

LEDESMA-MONTES, C., et al. International collaborative study on ghost cell odontogenic tumours: calcifying cystic odontogenic tumour, dentinogenic ghost cell tumour and ghost cell odontogenic carcinoma. **J Oral Pathol Med.** v. 37, p. 302–308, 2008.

MALCIC´, A., et al. Alterations of FHIT and p53 genes in keratocystic odontogenic tumours, dentigerous cyst and radicular cyst. **J Oral Pathol Med**. v. 37, p. 294–301, 2008.

MOSQUEDA-TAYLOR, A., et al. Primordial odontogenic tumour: clinicopathological analysis of six cases of a previously undescribed entity. **Histopathology**. v. 65, p. 606–612, 2014.

NEVILLE, B. W., et al. *Patologia Oral e Maxilofacial*. 3. ed. Rio de Janeiro Rj: **Elsevier**, 2009.

NEVILLE, B. W., et al. *Patologia Oral e Maxilofacial*. 4. ed. Rio de Janeiro Rj: **Elsevier**, 2016.

PHILIPSEN, H. P; PETER, A; REICHART, P. A. Classification of odontogenic tumours: A historical review. **J Oral Pathol Med**. v. 35, p. 525–529, 2006.

PHILIPSEN, H. P; REICHART, P. A. Revision of the 1992-edition of the WHO histological typing of odontogenic tumours: A suggestion. **J Oral Pathol Med**. v. 31, p. 253–258, 2002.

PINDBORG, J. J; CLAUSEN, F. Classification of odontogenic tumors: A suggestion. **Acta Odont Scand**. v. 16, p. 293– 301, 1958.

PINDBORG, J. J; KRAMER, I. R. H. Histological typing of odontogenic tumours, jaw cysts, and allied lesions. 1ª ed. Geneva: **World Health Organization**, 1971.

POGREL, M. A; JORDAN, R. C. Marsupialization as a definitive treatment for the odontogenic keratocyst. **J Oral Maxillofac Surg**. v. 62, p. 651–655, 2004.

SHARPE, P. T. Neural crest and tooth morphogenesis. **Adv Dent Res**. v. 15, p. 4-7, 2001.

SLATER, L. J; EFTIMIE, L. F; HERFORD, A. S. Primordial odontogenic tumor: report of a case. **J Oral Maxillofac Surg**. v. 74, p. 547–551, 2016.

SLOOTWEG, P. J. An analysis of the interrelationship of the mixed odontogenic tumors-ameloblastic fibroma, ameloblastic fibroodontoma, and the odontomas. **Oral Surg Oral Med Oral Pathol**. v. 51, p. 266–277, 1981.

SLOOTWEG, P. J. Odontogenic tumours — An update. **Current Diagnostic Pathology**, v. 12, p. 54–65, 2006.

SIWACH, P. Controversies in Odontogenic Tumours Review. **SQU Medical Journal**. v. 17, p. e268–276, 2017.

SONG, Y. L., et al. Germline mutations of the pTCH gene in families with odontogenic keratocysts and nevoid basal cell carcinoma syndrome. **Tumor Biol.** v. 27, p. 175–180, 2006.

SERVATO, J. P. S., et al. Odontogenic tumours: 240 cases diagnosed over 31 years at a Brazilian university and a review of international literature. **Int. J. Oral Maxillofac. Surg.** v. 42, p. 288–293, 2013.

THOMA, K. H; GOLDMAN, H. M. Odontogenic tumors. A classification based on observations of epithelial, mesenchymal and mixed varieties. **Am J Pathol.** v. 22, p. 433–471, 1946.

WRIGHT, J. M., et al. Odontogenic Tumors, WHO 2005: Where Do We Go from Here? **Head and Neck Pathol.** v. 8, p. 373–382, 2014.

WRIGHT, J. M; VERED, M. Update from the 4th Edition of the World Health Organization Classification of Head and Neck Tumours: Odontogenic and Maxillofacial Bone Tumors. **Head and Neck Pathol.** v. 11, p. 68–77, 2017.